X 4 . 13

R.C.P. EDINBURGH LIBRARY

Digitized by the Internet Archive
in 2016

https://archive.org/details/b21930193

L'INFARCTUS

DU MYOCARDE

ET SES CONSÉQUENCES

L'INFARCTUS
DU MYOCARDE
ET SES CONSÉQUENCES

RUPTURES, PLAQUES FIBREUSES,
ANÉVRISMES DU CŒUR

PAR

Le Dr René MARIE

Ancien Interne des Hôpitaux,
Moniteur aux Travaux pratiques d'Anatomie pathologique,
Secrétaire de la Société anatomique.

ROYAL COLLEGE OF PHYSICIANS, EDINR.
LIBRARY.

PARIS
GEORGES CARRÉ ET C. NAUD, ÉDITEURS
3, RUE RACINE, 3

1897

A LA MÉMOIRE

DE MES PARENTS

A MES MAITRES DANS LES HOPITAUX

M. le Professeur DEBOVE
(Internat 1896)

M. le Docteur BRAULT
Médecin de l'hôpital Tenon
(Internat 1895)

M. le Professeur CORNIL
Mon Président de thèse
(Internat 1894)

M. le Docteur DREYFUS-BRISSAC
Médecin de l'hôpital Lariboisière.
(Internat 1894)

M. le Docteur CHANTEMESSE
Agrégé de la Faculté de Médecine
Médecin des Hôpitaux.
(Internat 1893)

M. le Docteur POLAILLON
Chirurgien de l'Hôtel-Dieu.
(Externat 1892)

A LA MÉMOIRE

DE

M. LE DOCTEUR DUJARDIN-BEAUMETZ

A MESSIEURS

DUMONTPALLIER, WIDAL, GILBERT, RICHARDIÈRE
GALLIARD, MATHIEU

L'INFARCTUS DU MYOCARDE

ET SES CONSÉQUENCES

RUPTURES, PLAQUES FIBREUSES, ANÉVRISMES DU CŒUR

AVANT-PROPOS

HISTORIQUE

Parallèle entre les lésions valvulaires et les lésions myocardiques. — Fréquence des unes, rareté comparative des autres. — Raisons qui nous expliquent cette différence. — Notre travail ne portera que sur les altérations qui sont consécutives à l'oblitération des artères coronaires : ruptures, anévrismes pariétaux, plaques fibreuses du *myocarde*.

Historique des ruptures du cœur.

Première période. — La rupture du cœur est peu connue. — Le rôle des lésions artérielles est complètement passé sous silence.

Deuxième période. — Thèse d'Elleaume, 1857. — La pathogénie est mieux étudiée, elle est encore complexe, mais l'influence de l'artérite coronaire est admise.

Troisième période. — Travaux de Ziegler que décrit la *myomalacia cordis.* — Opinion d'Odriozola et des auteurs modernes. — Modification que nous lui faisons subir.

Historique des anévrismes du cœur.

Première période. — Pathogénie complexe. — Le rôle de l'artérite coronaire est complètement méconnu.

Deuxième période. — Thèse de Pelvet, 1867. — La coexistence d'anévrismes et de lésions coronaires est fréquemment signalée.

Troisième période. — Travail de Leyden, 1887, Odriozola, Nicolle. — On admet que l'anévrisme est une complication de la myocardite qui survient par le fait de la sclérose artério-capillaire.

Historique des plaques fibreuses du myocarde.

Différences d'interprétation qui existent au sujet des *myocardites chroniques.*

Première période. — Elle est purement anatomique. — Pas de pathogénie.

Deuxième période. — La théorie des scléroses dystrophiques règne en maîtresse.

Troisième période. — Les théories pathogéniques se divisent en deux classes :

1° Théories inflammatoires ;
2° Théories dystrophiques.

L'organe moteur de la circulation, le cœur, considéré au point de vue physiologique, et réduit à ses parties les plus élémentaires, nous apparaît composé de deux parties distinctes : l'une motrice, l'autre directrice.

La partie motrice, remplissant à la fois le rôle de corps de pompe et celui de piston, est de nature musculaire, c'est le *myocarde*.

La partie directrice, celle qui est chargée de régler le sens du courant sanguin, et qui, de ce fait, est comparable aux soupapes des pompes, est formée, comme dans ces dernières, par une série de languettes, à l'ensemble desquelles on donne le nom d'appareil valvulaire. Elles sont placées au niveau des orifices qui font communiquer les différentes cavités cardiaques entre elles ou avec les vaisseaux qui viennent s'y aboucher. Elles sont constituées par une lame conjonctive recouverte sur ses deux faces par un endothélium.

Muscles et valvules sont donc indispensables au bon fonctionnement de la circulation et toute altération de l'un ou de l'autre de ces deux appareils entraînera des modifications plus ou moins considérables dans la physiologie cardiaque.

De ces deux sortes d'altérations, les unes, celles de l'appareil valvulaire, sont à l'heure actuelle bien connues.

Leur *étiologie,* dans laquelle la nature infectieuse du processus inflammatoire joue le plus grand rôle ; leurs caractères anatomiques : ulcérations, végétations ; les troubles divers qu'elles font subir à la circulation, reflux ou ralentissement du courant sanguin par insuffisance ou rétrécissement d'orifice ; leur symptomatologie si spéciale, grâce aux modifications pathognomoniques qu'elles entraînent du côté des bruits du cœur, n'offrent, pour ainsi dire, plus de mystère. Tout ce coin de pathologie a été fouillé, remanié en tous sens.

Il n'en est pas de même des altérations du myocarde. Tout ici est obscur et contesté, et le petit nombre de documents que l'on possède

à leur sujet contraste singulièrement avec la richesse de ceux qui affèrent à la pathologie valvulaire.

Les altérations anatomiques sont mal connues et souvent mal interprétées.

La présence d'un petit tractus fibreux de quelques dixièmes de millimètre d'épaisseur dans un pilier du cœur prend, chez certains observateurs, une importance considérable; son volume est pour ainsi dire multiplié par le chiffre du grossissement de l'objectif employé à le regarder; il prend ainsi une place prépondérante dans le myocarde et on le décore pompeusement du nom de *myocardite*.

La symptomatologie que l'on donne de ces cas de myocardite, et en particulier des myocardites chroniques, est encore plus obscure et plus complexe que les altérations anatomiques.

Jetez un coup d'œil dans le traité de Huchard sur les maladies du cœur et des vaisseaux, vous y trouverez une symptomatologie d'une richesse incroyable, des descriptions minutieusement détaillées d'une foule d'accidents divers, protéiformes, qui sont la traduction clinique d'une altération anatomique unique : la cardiosclérose.

Que ressort-il cependant de la lecture des observations qui ont été suivies d'autopsie? Dans certains cas, le malade meurt par insuffisance myocardique, il présente alors des symptômes qui rappellent ceux des asystolies d'origine valvulaire. D'autres fois, un accident unique a été noté : c'est la mort subite ou survenant en quelques heures avec ou sans accès angineux. Et dans un bon nombre d'observations, les plus grosses lésions du myocarde ont été des trouvailles d'autopsie. Aucun symptôme n'était venu les révéler, et elles n'ont été pour rien dans la mort du malade. Enfin, en fait de pathogénie, le désordre est encore plus grand.

Les opinions les plus diverses ont été émises.

S'agit-il d'altérations inflammatoires aiguës ou chroniques? d'altérations dystrophiques ou entièrement ischémiques? Chacun a sa théorie. Il en est même qui admettent en même temps le double processus inflammatoire et dystrophique, et, de cette façon, arrivent à la conception d'une sclérose mixte.

Pourquoi donc y a-t-il une différence aussi considérable entre ces deux sortes d'altérations valvulaires et myocardiques? Pourquoi les unes sont-elles bien connues, et pourquoi les autres ne forment-elles encore qu'un amas plus ou moins confus? Les raisons en sont multiples.

La première et la principale est la fréquence comparative de ces deux altérations.

Le système valvulaire formé par des replis endocardiques, tapissés sur leurs faces libres par un endothélium, qui le rapproche des séreuses, jouit, de ce fait, d'une susceptibilité particulière vis-à-vis des agents de l'inflammation. Nous nous expliquons ainsi la brillante efflorescence des endocardites valvulaires.

Au contraire, le myocarde se montre beaucoup plus tolérant vis-à vis des processus inflammatoires.

On connaît la rareté relative des inflammations musculaires périphériques. Le tissu musculaire n'offre pas aux agents de l'infection un milieu très favorable à leur développement ; c'est pourquoi les *myosites* ne sont pas fréquentes. Il en est de même pour les inflammations du myocarde.

Une autre raison, qui nous fait comprendre pourquoi les altérations valvulaires sont beaucoup mieux connues que les altérations myocardiques, tient à ce que les lésions valvulaires amènent plus rapidement, et d'une façon beaucoup plus manifeste, des modifications dans l'hydraulique cardiaque.

Il existe dans le cœur, comme dans toute machine, des régions d'importance variable. En certains points se trouvent placés les organes essentiels du mécanisme. Une altération minime à ces points, la présence d'un grain de sable au niveau du jeu des soupapes d'une pompe, entravent le fonctionnement de tout l'appareil.

Ces régions, sensibles dans le cœur, sont constituées par les valvules. Une érosion minime, une petite perforation, l'accolement du bord libre des deux valves adjacentes, entraînent immédiatement des modifications profondes dans la circulation du sang à travers les cavités cardiaques.

Il se fera un reflux sanguin à travers un orifice désormais incomplètement obturé ; d'autre part, il y aura stase sanguine, accumulation de liquide et augmentation de pression derrière un orifice plus ou moins rétréci, ne permettant plus un débit suffisant pour désencombrer la circulation.

Toutes ces modifications se traduisent en clinique par des troubles du côté de la circulation périphérique, œdèmes, congestions passives, etc. Les bruits du cœur, dans la genèse desquels le jeu des valvules joue un si grand rôle, seront altérés. Les modifications de pression au niveau des orifices produiront des ondes sonores et les bruits

normaux du cœur seront remplacés par des bruits pathologiques ou souffles qui permettront de pousser très loin le diagnostic des lésions. C'est pourquoi la pathologie cardiaque pour un bon nombre de cliniciens se résume pour ainsi dire dans l'auscultation.

Les altérations myocardiques agissent d'une tout autre façon, elles sont moins tapageuses et entraînent moins facilement des troubles dans l'hydraulique cardiaque. Leur importance ici dépend moins de leur siège que de leur étendue.

Le nombre des fibres musculaires qui composent le cœur est considérable et certainement beaucoup plus grand que ne l'exige le jeu normal des contractions cardiaques. Un processus destructif quelconque, toxique, infectieux, etc., pourra supprimer un nombre plus ou moins considérable de ces fibres, pourra détruire un territoire du myocarde, sans que la fonction cardiaque en soit immédiatement troublée.

Il est même un certain nombre de cas (trouvailles d'autopsie), où les lésions sont si intenses, par exemple certains anévrismes du cœur, que l'on se demande avec étonnement comment la survie a été si longue, comment le cœur, tellement amoindri dans sa musculature, a pu cependant suffire à sa fonction, pendant une si longue période.

Le plus souvent, rien ne permet de dépister ces lésions, au lit du malade, ni trouble circulatoire périphérique, ni symptôme d'auscultation, etc., et ce n'est qu'occasionnellement. sous l'influence d'une affection broncho-pulmonaire par exemple, que l'équilibre sera rompu, que le cœur entrera en asystolie.

Tels sont les motifs qui nous expliquent pourquoi les altérations du myocarde sont restées un peu dans l'ombre, tandis que l'étude des lésions valvulaires a pris au contraire une si grande extension.

Cependant les altérations myocardiques, déjà entrevues par les plus anciens anatomistes, ont été étudiées avec plus de soin par les auteurs de la seconde moitié du XIXe siècle. On a appris à distinguer les *inflammations aiguës*, abcès, myocardites des maladies infectieuses aiguës ; les *inflammations chroniques*, myocardites scléreuses, plaques atrophiques scléreuses du cœur, anévrismes pariétaux ; les *ruptures* spontanées du cœur ; les diverses dégénérescences : graisseuse, vitreuse, amyloïde, etc.

Le but de notre thèse n'est pas d'étudier toutes ces altérations.

Nous en distrairons quelques-unes qui, malgré leur aspect anato-

mique très différent, nous paraissent relever d'une même cause. Ce sont :

1° *Les ruptures du cœur ;*

2° *Les anévrismes pariétaux du cœur ;*

3° *Certaines altérations scléreuses du myocarde.*

Nous essayerons de démontrer que ces trois sortes d'altérations sont occasionnées par l'oblitération d'un rameau des artères coronaires et que les différences que nous constatons entre ces diverses formes sont secondaires, ou tiennent au plus ou moins d'ancienneté de la lésion.

Mais il nous semble utile, avant d'entreprendre cette démonstration, de tracer, dans un tableau historique aussi succinct que possible, les différentes phases qu'a subies l'histoire de ces affections, les différentes théories pathogéniques qui leur ont été appliquées et de montrer quel est à l'heure actuelle l'état de la question.

On verra que les premières théories émises pour expliquer ces productions pathologiques étaient loin de faire entrer en ligne de compte les altérations artérielles, qu'elles se sont modifiées peu à peu dans ce sens, et, qu'à l'heure actuelle, on considère la rupture du cœur, l'anévrisme pariétal et la myocardite scléreuse, comme relevant de l'artérite coronaire, comme étant l'apanage du cœur sénile, pour ceux qui veulent voir dans la sénilité l'effet d'une artério-sclérose généralisée.

RUPTURES DU COEUR

Nous éliminons d'abord toutes les ruptures traumatiques et nous ne nous occuperons que de ce que l'on appelle les ruptures spontanées du cœur.

L'histoire de cette affection peut être divisée schématiquement en trois périodes assez nettement tranchées.

La première commence avec les premières observations et va jusqu'au travail d'Elleaume (1857). Les observations publiées sont éparses çà et là dans la littérature médicale et ne sont considérées que comme des curiosités pathologiques. Cependant quelques travaux d'ensemble paraissent. Ils sont dus à Rostan (1820), Blaud (1820), Rochoux (1822), Cruveilhier. Les uns, comme Portal, Fischer, Rostan, admettent que la rupture du cœur est spontanée au sens propre du mot, c'est-à-dire qu'elle n'est pas préparée par une altération

antérieure du muscle, qu'elle se fait sur un myocarde sain. Les autres au contraire refusent au myocarde sain le pouvoir de se rompre, et ils admettent que la *cardiorrhexie* est toujours préparée par une altération antérieure du myocarde. Cette altération primordiale est du reste très peu connue dans sa nature et sa pathogénie. Elle porte le nom de ramollissement cardiaque (Blaud, Rochoux). Cruveilhier, dans son *Atlas*, donne plusieurs figures de rupture du cœur et admet comme ses prédécesseurs que la rupture a été préparée par une altération antérieure de la portion musculaire du cœur. Pendant toute cette période, les lésions artérielles sont passées complètement sous silence et les observations publiées ne mentionnent dans aucun cas l'état des artères coronaires. La seconde période va de la thèse d'Elleaume (1857) jusqu'aux travaux tout modernes de Ziegler 1887, d'Odriozola 1888, etc. Les lésions y sont mieux étudiées, la symptomatologie est esquissée et l'attention est plus spécialement attirée sur la pathogénie. La thèse d'Elleaume, parue en 1857, est un travail d'une importance considérable. L'auteur s'appuie sur toutes les observations de rupture du cœur publiées jusqu'à cette époque dans les bulletins de la Société Anatomique.

Il répartit ces observations, au nombre de 47, en huit groupes distincts.

1°	Ruptures	avec apoplexie.	12
2°	—	avec dégénérescence graisseuse	10
3°	—	avec anévrisme	10
4°	—	avec ramollissement sénile.	8
5°	—	avec cardite.	3
6°	—	avec abcès du cœur	2
7°	—	avec anévrisme de l'artère coronaire. .	1
8°	—	avec tumeur stéatomateuse comprimant les nerfs vagues.	1

Le premier, il attire l'attention sur les lésions des artères coronaires et admet que l'apoplexie cardiaque et le ramollissement sénile du cœur sont toujours causés par l'athérome de ces vaisseaux.

Stokes (1864) dans son *Traité des maladies du Cœur et de l'Aorte*, consacre un chapitre aux ruptures du myocarde et en donne une classification calquée presque complètement sur celle d'Elleaume ; il admet la rupture par apoplexie ;

— par dégénérescence graisseuse ;

— par anévrisme vrai ;

— par ramollissement.

Comme son prédécesseur, il mentionne la fréquence des altérations coronaires et admet la possibilité d'un rôle joué par les cartères dans la production des lésions myocardiques qui préparent la rupture.

Barth, en 1871, et Le Piez, en 1873, reprennent la question, en étudient les conditions étiologiques et la symptomatologie. La coexistence de lésions artérielles, de lésions myocardiques et de rupture, est tellement fréquente qu'un lien pathogénique doit les unir. Barth émet le vœu que les altérations artérielles soient recherchées avec plus de soin dans les observations qui seront désormais publiées sur ce sujet.

La troisième période est toute moderne ; elle commence avec le chapitre que Ziegler consacre à la *myomalacia cordis* en 1887 dans son *Traité d'Anatomie générale, et spéciale* et se prolonge jusqu'à l'heure actuelle.

Ziegler décrit d'une façon magistrale le ramollissement cardiaque causé par l'oblitération d'un rameau des artères coronaires. La rupture du cœur en est la conséquence la plus fréquente.

Odriozola, sous l'inspiration de Letulle, étudie dans une thèse remarquable les altérations du cœur sénile. Il consacre un chapitre considérable aux ruptures du cœur. Il en réunit 176 observations et démontre sans peine que, dans le plus grand nombre des cas, les lésions myocardiques qui ont occasionné la rupture *coexistaient* avec des lésions intenses des coronaires et qu'elles leur étaient même subordonnées .

Les conclusions sont à signaler ici, car elles donnent à peu près à l'heure actuelle le résumé des opinions couramment admises.

« Le mécanisme des lésions qui préparent la déchirure spontanée « du cœur est ici, comme pour tout ce qui précède (sclérose, ané- « vrismes, dégénérescence amyloïde, toujours le même, c'est l'is- « chémie progressive artério-capillaire, surtout fréquente dans les « régions irriguées par les branches descendantes de la coronaire « antérieure. La myomalacie histologique, l'adipose interstitielle « complètent lentement le terrain de la rupture.

« Les ruptures du cœur secondaires aux infarctus récents sont « beaucoup plus rares. »

Tous les travaux qui ont paru depuis ont très peu modifié ces conclusions. On verra plus loin au chapitre des *Ruptures* quelle est notre façon de comprendre la pathogénie de ces altérations.

Comme Odriozola, nous admettons une *ischémie* du myocarde par altérations artérielles ; mais, au lieu de penser à une ischémie *lente progressive artério-capillaire*, nous croyons plutôt à une *ischémie brusque* plus ou moins massive, occasionnée par la thrombose d'une des branches des coronaires.

La *myomalacie* histologique, au lieu de compléter *lentement* le terrain de la rupture, est au contraire brusque; c'est la signature anatomique de l'oblitération artérielle. L'adipose interstitielle n'a pas d'influence manifeste sur la production de la rupture.

C'est en résumé l'opinion de Ziegler généralisée à tous les cas de rupture spontanée du myocarde; et c'est également l'opinion exprimée par MM. Robin et Nicolle dans un travail récent.

Ce court historique montre de quelle façon lente et progressive s'est édifiée la théorie artérielle de la rupture du cœur. Considérées d'abord comme de simples coexistences, on en est venu peu à peu à établir entre les lésions des coronaires et la rupture un rapport de cause à effet. Puis, précisant de plus en plus les conditions pathogéniques, on a considéré les altérations myocardiques comme étant d'origine ischémique et enfin comme des foyers de *nécrose* occasionnés par l'arrêt brusque de la circulation dans un territoire donné du myocarde.

ANÉVRISMES DU CŒUR

L'histoire des anévrismes du cœur offre une marche parallèle à celle des ruptures ; peu à peu l'influence pathogénique des altérations du système circulatoire du myocarde se fait sentir sur les productions fibreuses.

Nous diviserons également l'histoire des anévrismes en trois périodes tout à fait comparables à celles de la rupture du cœur.

A la première période se rattachent tous les travaux parus jusqu'à la thèse de Pelvet, 1867. En lisant les auteurs du XVIIIe siècle et de la première moitié du XIXe, on rencontre très fréquemment l'expression anévrisme du cœur. Elle représentait pour eux toute dilatation de l'organe, quelle que fût sa cause ou sa nature. Mais on restreignit bientôt le terme ; on en sépara les hypertrophies et les dilatations uniformes du cœur et l'on conserva le nom d'anévrisme ou mieux d'anévrisme partiel ou pariétal à tout diverticule anormal formé par le myocarde et communiquant avec l'intérieur du cœur.

L'anévrisme cardiaque ainsi compris était inconnu de Morgagni et Senac. La première observation véritablement authentique remonte à Galeati, 1757. Jusqu'en 1827, on ne trouve guère que quelques rares observations éparses çà et là dans les recueils. Elles sont dues à Walter (1759), Baillie (1793), Corvisart (1797), Kreysig (1815), Bérard (1826) et Biett (1827) qui rapporte le cas célèbre du tragédien Talma.

Breschet est le premier qui, en 1827, rassemble tous les cas publiés avant lui, en fait la critique et fait un essai de pathogénie. Pour lui, l'anévrisme du cœur est dû à une ulcération, à une rupture incomplète des parois du cœur et à une dilatation consécutive de la portion du myocarde qui a résisté ; aussi appelle-t-il ces dilatations des *anévrismes faux consécutifs*.

A la suite du mémoire de Breschet, les observations sur le sujet se multiplient et chacun donne sa théorie pathogénique.

Les lésions artérielles sont complètement passées sous silence pendant toute cette période. Les uns (Breschet, Corvisart, Lobstein) regardent les anévrismes comme le résultat d'une rupture incomplète. D'autres (Kreisig, Laennec, Bouillaud) admettent une ulcération de l'endocarde comme lésion primitive. Reynaud, Ollivier, les auteurs des *Compendium* admettent une altération de l'endocarde sans en préciser la nature. Dance, Chassinat, Hartmann y voient la conséquence d'un ramollissement inflammatoire. Enfin les plus nombreux (Cruveilhier, Rokitansky, Craigie, Peacock, Forget, Mercier, Thurnam) considèrent l'anévrisme comme le résultat d'une transformation fibreuse du myocarde de nature probablement inflammatoire.

Notre seconde période commence avec la thèse de Pelvet parue en 1867, et qui est à juste titre considérée comme le travail le plus important sur le sujet. Il reprend les observations de ses devanciers, en ajoute quelques-unes qui lui sont personnelles et parvient à catégoriser de la façon suivante les anévrismes du cœur :

1° Anévrismes succédant à l'inflammation aiguë du myocarde (abcès). Il n'en a trouvé que deux observations qui, du reste, ne lui paraissent pas très probantes.

2° Anévrismes par transformation fibreuse du myocarde ; ce sont les cas les plus nombreux. Pelvet admet que cette transformation fibreuse est secondaire à une endocardite chronique se propageant au muscle sous-jacent. Dans les observations qu'il donne, il signale l'état des coronaires qui le plus souvent étaient altérées et même

oblitérées ; il ne leur accorde aucun rôle dans la pathogénie de l'altération.

3° Anévrismes par dégénérescence graisseuse. Il admet avec Quain que la dégénérescence graisseuse peut être occasionnée : 1° soit par une cause générale, maladie infectieuse ou intoxication ; 2° soit le plus souvent par une cause locale, un trouble de nutrition occasionné par le rétrécissement des artères coronaires. Il écrit même cette phrase, qui indique clairement l'idée qu'il se faisait de ce processus. « La profondeur et la rapidité de la dégénérescence sont en rapport avec le degré d'oblitération des vaisseaux. »

Il ajoute encore deux classes d'anévrismes, mais de minime importance : anévrismes par rupture incomplète, et anévrismes par apoplexie du cœur.

Les différentes observations publiées après cette thèse ont très peu modifié les notions pathogéniques formulées par Pelvet ; mais d'une façon générale on s'occupe plus du rôle que peuvent jouer les artères et, à la fin d'un grand nombre d'observations publiées dans les bulletins de la Société anatomique, il est quelques lignes destinées à montrer l'état des *coronaires*. Presque toujours on constate des altérations scléreuses extrêmement intenses.

Cependant, quelques voix dissidentes se font entendre. Rendu (1887), dans une observation célèbre, nie l'influence de l'artérite coronaire qui dans son cas n'existait pas et admet que le rôle principal, dans les formations anévrismales du myocarde, doit être accordé aux adhérences péricardiques, à la symphyse cardiaque localisée au niveau de l'anévrisme.

La troisième période commence avec le travail de Leyden sur les myocardites scléreuses (1887) et se continue jusqu'à l'heure actuelle.

Déjà, avant Leyden, Karl Huber (1875) attirait l'attention sur la coexistence d'altérations profondes du myocarde en relation avec l'artérite coronaire. Il signalait dans quelques-unes de ses observations la formation d'anévrismes de la pointe. Beck fait les mêmes constatations.

Leyden (1886) étudie les altérations des coronaires dans leur rapport avec les lésions du myocarde et admet que le *rétrécissement lent* des coronaires entraîne la formation d'une sclérose localisée du myocarde pouvant entraîner la production d'un anévrisme.

Les mêmes faits sont étudiés en France par Odriozola, Nicolle, Huchard, etc. Odriozola réunit tous les cas d'anévrismes qui ont été

publiés et démontre qu'ils ne sont qu'une « complication tardive et rare de la sclérose artério-capillaire du myocarde » et qu'ils s'accompagnent très ordinairement d'athérome plus ou moins considérable des grosses branches des artères coronaires.

Nicolle étudie surtout les scléroses cardiaques ou myocardites scléreuses et montre incidemment les rapports intimes qui unissent les plaques fibreuses du myocarde qu'il décrit et les anévrismes partiels. Il admet la fréquence des altérations artérielles sans cependant se prononcer d'une façon nette sur leur influence pathogénique.

Les observations publiées depuis ces travaux n'ont pas fait beaucoup avancer la question ; de sorte qu'actuellement on a tendance à considérer l'anévrisme partiel du myocarde comme le terme *ultime* de la myocardite scléreuse, cette dernière étant une conséquence de l'artérite coronaire (périartérite ou para-artérite, sclérose dystrophique, etc.).

PLAQUES FIBREUSES DU MYOCARDE

La question des myocardites chroniques est beaucoup plus complexe que celle des anévrismes et des ruptures du myocarde. Cela tient certainement à ce que les différents auteurs qui ont écrit sur ce sujet n'ont pas eu des cas identiques. Les uns décrivent des myocardites scléreuses hypertrophiques où les lésions conjonctives sont diffuses et disséminées dans tout l'organe et entraînent ainsi l'hypertrophie du muscle. Le type en serait l'hypertrophie cardiaque des brightiques. D'autres, n'examinant que le sommet des piliers de la mitrale, y découvrent quelques petites plaques fibreuses de peu d'importance, les étendent mentalement à tout le muscle cardiaque et expliquent ainsi l'hypertrophie du cœur. D'autres enfin découvrent dans le cœur des placards fibreux *localisés* à certains points d'élection, pointe et cloison interventriculaire, et les décrivent sous le nom de myocardite.

On comprend parfaitement, d'après ce court exposé, combien le mot de myocardite, appliqué à des états anatomiques aussi différents est un trompe-l'œil, et quel désordre il doit jeter dans les esprits qui veulent appliquer à telle variété de faits, la théorie pathogénique édifiée pour en expliquer d'autres.

Dans ce travail nous aurons seulement en vue les plaques fibreuses

localisées du myocarde et nous allons essayer de montrer comment, d'une façon plus ou moins indirecte, on est arrivé à faire jouer au système artériel un rôle prépondérant dans la genèse de ces altérations.

Nous diviserons également cet historique en trois périodes.

Première période. — Elle est purement anatomique. Les auteurs qui rapportent les observations ne donnent ni étiologie, ni symptomatologie, ni pathogénie.

Morgagni, dans sa quarante-cinquième lettre, raconte l'histoire d'une femme de quarante ans, morte subitement. Le cœur était hypertrophié et présentait quelques plaques scléreuses dans la paroi, les piliers et la cloison interventriculaire. Il n'y attache pas d'autre importance.

Albertini, Boerhaave, Meckel rapportent également quelques faits, mais beaucoup moins explicites. Laennec est muet à ce sujet. Corvisart en donne deux observations. Sobernheim est le premier qui emploie le terme de myocardite. Bristowe admet celui de cirrhose cardiaque et Hamernjk montre le premier la prédilection des lésions pour le ventricule gauche dans la région de la pointe.

Deuxième période. — Dans cette période deux travaux d'une extrême importance paraissent, l'un en Allemagne, l'autre en France, pour en expliquer la pathogénie, arrivant tous deux à peu près aux mêmes conclusions.

Weigert met à la base de toutes les scléroses cardiaques un méca nisme unique. celui de l'*oblitération progressive* des rameaux coronaires. Tandis que la suppression brusque du cours du sang amène dans le myocarde la production d'un foyer nécrotique, sa diminution quantitative provoque la disparition des fibres musculaires et la formation de plaques fibreuses.

La conception d'Hippolyte-Martin a plus d'ampleur ; il tend à expliquer non seulement les myocardites, mais toutes les altérations, inflammations chroniques que l'on met sous la dépendance de l'artério-sclérose généralisée. Il construit ainsi une classe de lésions auxquelles il donne le nom de *scléroses dystrophiques*. Nous n'avons pas à discuter ici cette théorie ; cela a été fait du reste d'une façon très magistrale par Brault [1] ; nous ne voulons retenir que ce fait, qui a

---

[1] *Archives générales de médecine.* L'Inflammation.

servi de base à la théorie, c'est-à-dire la coexistence de lésions coronaires avec les lésions myocardiques et la tendance que l'on a à établir entre ces deux états un rapport de cause à effet.

Troisième période. — Elle est remplie de travaux d'une importance très diverse. Ce sont, parmi les principaux, l'article de Lancereaux dans son *Anatomie pathologique* (1879); les travaux de Rigal et Juhel-Renoy sur la myocardite scléreuse hypertrophique. Les recherches de Ziegler, Huber, Leyden, qui ont trait surtout à la pathogénie; celles de Demange, Hanshater, sur le cœur sénile, de Weber et Huchard, d'Odriozola, de Letulle, Robin, Bard et Philippe, etc.

Les théories pathogéniques qui se dégagent de ces travaux sont multiples. Elles peuvent cependant se résumer en deux principales:

1° *Théorie inflammatoire;* 2° *Théorie dystrophique.*

1° Théorie inflammatoire également subdivisible en deux.

A. Les myocardites sont des inflammations chroniques indépendantes des altérations vasculaires.

B. Les myocardites sont des inflammations chroniques subordonnées à la distribution des vaisseaux et secondaires à une *périartérite* inflammatoire. C'est la théorie de Demange, Hanshalter, Huchard et Weber.

2° Théorie dystrophique. Elle est également comprise d'une façon différente par les autres.

A. La myocardite chronique est une *sclérose dystrophique*, au sens de M. H. Martin. C'est l'opinion du plus grand nombre des auteurs en France. Huchard et Weber l'admettent par une série de faits.

B. La myocardite chronique est une altération d'origine ischémique. C'est la cicatrice pure et simple d'un infarctus consécutif à l'artérite coronaire.

Cette théorie est surtout soutenue en Allemagne. La destruction des cellules musculaires cardiaques sera massive si le vaisseau est d'assez gros calibre. On aura ainsi un foyer de *nécrose insulaire* et un grand placard fibreux. C'est la conception de Ziegler.

Ou bien la destruction se fera cellule à cellule; on aura une *nécrose moléculaire* lentement progressive et indéfiniment extensive. Le foyer scléreux qui lui succédera sera également progressif. C'est la conception de Huber.

Nous avons surtout à faire remarquer ici l'importance qu'ont prise les lésions des coronaires dans la pathogénie. Elles sont pour ainsi dire l'axe, le centre autour duquel convergent toutes les théories.

Nous avons fait déjà les mêmes remarques à propos des ruptures et des anévrismes du cœur. Et cependant, combien sont différentes à première vue ces trois sortes d'altérations! Il semble au premier abord qu'elles ne peuvent reconnaître que des causes différentes. Il n'en est rien. Nous avons montré qu'on les considérait à l'heure actuelle comme des conséquences de l'artério-sclérose coronaire. Nous espérons prouver, dans ce travail, que la cause unique de tous ces états est l'*oblitération* vasculaire, que le foyer de nécrose qui en est la conséquence directe et la plaque fibreuse ou même calcaire, sont la même lésion, mais vue à une période différente.

CHAPITRE PREMIER

CIRCULATION ARTÉRIELLE DU MYOCARDE

Anatomie normale des coronaires. — Étude des anastomoses et des coronaires supplémentaires. — Peu d'influence de ces dispositions anatomiques dans le rétablissement de la circulation quand un gros tronc est oblitéré.

Si l'on réfléchit à l'énorme travail qui est fourni quotidiennement par le myocarde, on ne sera nullement surpris du développement extraordinaire qu'a pris le système circulatoire dans cet organe.

Le muscle cardiaque exécute chaque jour cent et quelques mille contractions. Le travail utile est représenté; pour le ventricule gauche par 46.656 kilogrammètres environ et pour le ventricule droit par 15.552 kilogrammètres; ce qui fait un total de 62.208 kilogrammètres et encore nous ne mesurons que le travail produit par les ventricules.

Prenons d'autre part le chiffre qui correspond au travail d'un adulte, dans une journée de huit heures, c'est-à-dire 300.000 kilogrammètres et nous verrons par comparaison que l'effort produit par le cœur équivaut approximativement au cinquième du travail mécanique total de l'organisme.

Le myocarde doit donc à priori recevoir une très grande quantité de sang et posséder un système circulatoire merveilleusement agencé pour suffire au fonctionnement rythmique, régulier et perpétuel du cœur. C'est en effet ce que nous montre l'anatomie.

Les *artères cardiaques* (coronaires) sont au nombre de deux : l'une gauche coronaire antérieure, l'autre droite coronaire postérieure.

---

[1] Beaunis. *Traité de Physiologie humaine*, 2e édition, t. II, p. 1016.

La coronaire antérieure ou gauche, un peu moins volumineuse que la postérieure, naît de l'aorte par un orifice situé un peu au-dessus du sinus formé par la valve sigmoïde antérieure gauche et exactement au milieu de la ligne rejoignant les deux insertions aortiques de cette valve.

Partie de là, elle suit immédiatement un trajet oblique à droite et en avant et se cache entre l'infundibulum de l'artère pulmonaire et l'auricule gauche. Elle arrive ainsi, après un trajet de 2 à 5 centimètres, à la partie supérieure du sillon interventriculaire et se divise à ce niveau en deux rameaux :

1° L'un qui descend flexueusement dans le sillon interventriculaire antérieur et qui prend le nom de rameau interventriculaire ;

2° L'autre qui se recourbe et chemine de droite à gauche dans le sillon qui sépare le ventricule gauche de l'oreillette du même côté. C'est le rameau auriculo-ventriculaire.

Le *rameau interventriculaire* donne :

1° A sa partie supérieure une volumineuse artériole qui pénètre dans la cloison interventriculaire et l'irrigue presque tout entière ; c'est l'artère de la cloison ;

2° Des rameaux obliques descendants qui se ramifient et irriguent : *a*) la plus grande partie de la face antérieure du ventricule gauche, toute la portion qui avoisine la cloison ; *b*) une petite partie du ventricule droit. Ce sont ces rameaux qui fournissent au pilier antérieur de la valvule mitrale.

Le *rameau auriculo-ventriculaire* donne :

1° Des rameaux ascendants : artères graisseuses qui se ramifient au-devant de l'aorte et de l'artère pulmonaire et artères auriculaires ;

2° Des rameaux descendants, ventriculaires en nombre indéterminé.

On en voit généralement 2 à 3 qui descendent le long du bord gauche et sur la face postérieure du ventricule gauche ; quelques artérioles vont au pilier postérieur de la valvule mitrale.

La coronaire droite ou postérieure est plus volumineuse que la coronaire antérieure. Elle naît également de l'aorte un peu au-dessus du sinus formé par la valve sigmoïde postérieure et exactement au milieu de la ligne qui rejoint les insertions de cette valve.

Elle se trouve située à son origine à droite de l'infundibulum de l'artère pulmonaire, entre lui et l'auricule du côté droit. Elle se recourbe bientôt de gauche à droite et se place dans le sillon auri-

culo-ventriculaire droit qu'elle parcourt tout entier jusqu'au sillon interventriculaire postérieur.

A ce niveau elle se réfléchit et descend verticalement en se logeant dans le sillon.

Cette artère présente donc deux portions distinctes.

1° Une partie auriculo-ventriculaire ;

2° Une partie interventriculaire.

La partie auriculo-ventriculaire donne :

1° Des rameaux ascendants, artères graisseuses et artères auriculaires ;

2° Des rameaux descendants, artères ventriculaires. Ces dernières sont beaucoup plus nombreuses et plus importantes ; elles sillonnent les parois antérieure et postérieure du ventricule droit, une branche suit le bord droit de ce ventricule.

La portion interventriculaire fournit des rameaux : *a*) à la partie postérieure de la cloison. Ces rameaux sont peu nombreux et irriguent à peine le quart postérieur de la cloison ; *b*) des rameaux divergents à droite et à gauche, beaucoup plus volumineux à droite qu'à gauche pour les parties de la face postérieure des deux ventricules qui avoisinent le sillon interventriculaire.

Les vaisseaux sanguins du cœur se comportent, dans le muscle cardiaque, presque de la même façon que dans les muscles striés ordinaires. Les fines artérioles traversent plus ou moins obliquement les faisceaux de fibres et donnent, chemin faisant, des ramifications divergentes.

« Ces ramifications pénètrent dans chaque fascicule des fibres rameuses perpendiculairement à la direction de ces fibres. Puis les artérioles s'épanouissent brusquement en un bouquet de capillaires coudés presque à angle droit et se dirigeant en sens opposé vers les extrémités du faisceau de fibres.

« Les capillaires décrivent des mailles parallèles à la direction des fibres rameuses et sont réunis entre eux par des anastomoses transversales. L'écartement des mailles, qui dessinent des parallélogrammes ou des trapèzes, est ici moindre que dans les muscles ordinaires. Chaque cellule cardiaque est en effet enfermée, individuellement pour ainsi dire, dans un panier de capillaires sanguins[1]. »

---

[1] Renault. *Traité d'Histologie pratique*, p. 715.

Si maintenant nous englobons dans une vue d'ensemble toute cette distribution vasculaire, nous sommes amenés à faire les remarques suivantes :

1° Il existe un contraste frappant entre la grande richesse en vaisseaux de la base des ventricules et la pauvreté relative de la pointe.

Les gros troncs artériels se trouvent à la base du cœur, les dernières ramifications au sommet. Si donc il est un point qui doive souffrir de l'ischémie artérielle, c'est la pointe. C'est, du reste, ce que la pathologie nous montre de la façon la plus évidente.

2° Les deux artères coronaires ont chacune à irriguer un territoire fixe du myocarde.

La coronaire antérieure est l'artère du cœur gauche ; elle irrigue toute la face antérieure du ventricule gauche, le bord gauche, la plus grande partie de la face postérieure, les quatre cinquièmes antérieurs de la cloison et une petite partie du ventricule droit dans la région qui avoisine le sillon interventriculaire. Cette artère est plus petite que la postérieure et cependant elle a à desservir une masse beaucoup plus considérable. C'est une des raisons qui expliquent la plus grande fréquence, sur ce ventricule, de lésions myocardiques d'origine artérielle.

La coronaire postérieure est l'artère du cœur droit; elle fournit à la presque totalité de la face antérieure du ventricule droit, à toute la face postérieure de ce ventricule, à une petite portion du ventricule gauche, celle qui avoisine le sillon interventriculaire postérieur, et au cinquième postérieur de la cloison.

Ce sont là les voies naturelles de la circulation, telles qu'on les voit décrites dans tous les traités classiques d'anatomie. Mais supposons que pour une raison quelconque la circulation se trouve entravée dans une des artères principales, le cœur va-t-il souffrir de ce défaut d'apport sanguin? N'y a-t-il pas des voies de sûreté qui permettront à la circulation de se rétablir? Et si elles existent, dans quelle mesure peuvent-elles suppléer les artères principales? Telles sont les questions qu'il nous reste à envisager dans ce court chapitre d'anatomie.

Les voies de sûreté dont nous venons de parler existent ; ce sont :

A. Les anastomoses entre les deux coronaires.

B. Les coronaires supplémentaires.

A. — ANASTOMOSES DES ARTÈRES CORONAIRES

Les artères coronaires sont-elles terminales, correspondent-elles à des territoires absolument séparés au point de vue irrigation sanguine, ou bien présentent-elles des anastomoses qui les relient entre elles? C'est là, on le conçoit, une question de haute importance, au point de vue auquel nous nous plaçons; les avis les plus contradictoires ont été donnés. Aujourd'hui l'accord est fait et tous les anatomistes admettent que les deux artères coronaires s'anastomosent largement entre elles.

La branche auriculo-ventriculaire émanant de l'artère coronaire antérieure chemine, comme nous l'avons vu, dans le sillon auriculo-ventriculaire gauche, contourne le bord gauche du cœur et s'anastomose largement avec l'artère coronaire droite à la face postérieure du cœur. Les deux branches interventriculaires, l'antérieure venant de la coronaire gauche, la postérieure venant de la coronaire droite descendent chacune dans le sillon correspondant et viennent se rejoindre, s'anastomoser par leur partie terminale au niveau de la pointe du cœur.

Cette anastomose au niveau de la pointe est beaucoup moins large que celle qui se produit à la base du cœur.

Il résulte de cette double anastomose la formation de deux cercles artériels réciproquement perpendiculaires :

a. Un cercle vertical ou ventriculaire représentant une sorte de méridien;

b. Un cercle horizontal auriculo-ventriculaire comparé par Haller à un équateur.

Donc les artères coronaires sont anastomotiques par leurs gros troncs d'origine. Mais, point non moins important, sont-elles aussi anastomotiques dans leurs branches de division? Ici nous devons étudier successivement les branches qui se distribuent aux oreillettes et celles qui se distribuent aux ventricules.

Les artères des oreillettes sont terminales pour la plupart, à l'exception d'une seule qui communique avec les rameaux de l'artère bronchique gauche. Cette dernière envoie des ramifications sur la base de l'aorte de l'artère pulmonaire et de l'oreillette gauche et entre ainsi en rapport avec les rameaux émanés de la coronaire antérieure.

Les artères ventriculaires descendantes sont toutes terminales. Aussitôt après s'être séparées des rameaux interventriculaire et auriculo-ventriculaire, elles deviennent entièrement indépendantes les unes des autres et se distribuent à des territoires fixes qui ne reçoivent pas de sang d'une autre source.

Les artères coronaires anastomotiques par leurs gros rameaux sont donc terminales par leurs branches de division intra-musculaire.

B. — CORONAIRES SUPPLÉMENTAIRES

Ces artères rentrent dans le cadre des anomalies artérielles. Elles ne sont pas constantes et lorsqu'on les rencontre, elles offrent des dispositions très variables.

Cruveilhier [1] avait déjà remarqué que les coronaires naissaient quelquefois de l'aorte par plusieurs orifices, mais c'est Budor [2] qui a plus particulièrement étudié ces anomalies. Sur 38 cœurs examinés à ce point de vue il a rencontré 10 fois des orifices multiples.

Trois fois la coronaire antérieure était en cause, elle présentait deux orifices. Dans deux de ces trois cas l'orifice supplémentaire correspondait à une petite artériole de minime importance se ramifiant à la base du ventricule. Dans le troisième cas, les deux orifices étaient égaux et correspondaient aux deux branches principales de la coronaire antérieure.

Sept fois les orifices supplémentaires se trouvaient à la coronaire postérieure. Dans 4 cas il ne s'agissait que de très fines artérioles sans importance. Deux fois l'orifice anormal donnait naissance à une artériole qui occupait la moitié ou les trois quarts supérieurs de la partie antérieure du ventricule. Une fois il y avait 4 orifices, un pour le tronc normal de l'artère, un pour une branche suivant la face antérieure du ventricule, un pour un rameau descendant le long du bord gauche jusqu'à la pointe et enfin un pour une très petite artériole.

Au cours des nombreuses autopsies que nous avons pratiquées, nous avons également recherché la présence de coronaires supplémentaires. Nous n'avons pas établi de statistiques, mais nos recherches concordent assez avec celles de Budor. Assez souvent, nous

---

[1] Cruveilhier. *Traité d'anatomie descriptive.*

[2] Budor. Thèse de Paris, 1888.

avons rencontré de petits orifices supplémentaires, s'abouchant immédiatement dans le tronc coronaire. Beaucoup plus exceptionnellement que ne le feraient croire les chiffres de Budor, nous avons trouvé des orifices correspondant à des artérioles distinctes, et de plus ces artérioles se perdaient, un centimètre environ après leur origine.

A priori, d'après ces considérations anatomiques seules, les lésions myocardiquès ischémiques peuvent-elles se produire ? Cela revient à dire :

a). Quel est le rôle et l'importance des anastomoses?

b). Quel est le rôle et l'importance des coronaires supplémentaires?

A. — Les anastomoses

Une oblitération siégeant à l'origine d'une des coronaires ou sur le tronc de cette artère ne doit pas entraîner d'altérations musculaires. Les anastomoses doivent suffire à rétablir la circulation. Seule l'oblitération siégeant simultanément sur les deux coronaires pourra entraîner l'ischémie complète de tout l'organe.

Au contraire, une oblitération siégeant sur une branche secondaire provoquera le ramollissement total du territoire irrigué par ce rameau puisque la circulation ne pourra se rétablir, les voies anastomotiques faisant défaut.

Les choses se passent-elles ainsi en pratique ? Non. Le plus souvent on trouve une oblitération du tronc d'une des coronaires et un infarctus plus ou moins diffus, plus ou moins grand du territoire irrigué de cette artère. C'est une preuve que les anastomoses décrites ne suffisent pas à rétablir entièrement la circulation.

La suppléance de l'artère oblitérée par l'artère saine se fait évidemment sentir, mais pas entièrement. Le territoire de l'infarctus ne correspond pas en général à tout le territoire irrigué par l'artère oblitérée, il est toujours plus petit ; les portions périphériques reçoivent du sang par la voie anastomotique, l'autre n'en reçoit pas et dégénère. Ceci nous explique aussi pourquoi, avec une oblitération siégeant toujours au même point de l'artère, on a des infarctus d'étendue et de forme absolument différentes.

C'est que chez certains individus la suppléance est facile, parce que les voies anastomotiques sont plus larges, tandis que chez d'autres elle est moins facile, soit en raison d'un état anatomique congénital (petitesse des anastomoses), soit par le fait d'une altéra-

tion pathologique des vaisseaux, rétrécissements multiples des coronaires par des plaques d'athérome.

Nous devons donc conclure de par la pathologie que les anastomoses coronaires sont insuffisantes pour sauver de la mort un territoire du myocarde privé de son apport nutritif normal.

B. — Les coronaires supplémentaires

Nous ne voulons nier ni leur existence ni leur nombre ; il est évident, les recherches de Budor en font foi, qu'elles sont très fréquentes.

Leur importance est-elle en rapport avec leur fréquence ? Evidemment non.

L'existence d'orifices multiples pour une même coronaire peut à la rigueur, dans le cas d'oblitération de l'orifice principal, sauver le myocarde de l'ischémie.

Mais, comme ces orifices sont en général très petits et très rapprochés de l'embouchure de la vraie coronaire, il est exceptionnel qu'une plaque d'endartérite les respecte, alors qu'elle oblitère l'orifice principal.

Si, au contraire, ce sont des vaisseaux distincts, ils ne sont représentés le plus souvent que par de minuscules rameaux qui se perdent dans le muscle à quelques centimètres de leur origine. Il est exceptionnel que l'on ait affaire à un rameau volumineux, véritable artère cardiaque. Et encore dans ces conditions ces nouvelles artères jouent-elles vis-à-vis des coronaires normales un rôle de suppléance ? Certainement non ; ce sont des artères coronaires multiples, mais non suppléantes, puisque dès leur origine elles se distribuent à un territoire spécial ; elles sont terminales comme les vraies coronaires et ne sont pas chargées d'irriguer un territoire irrigué déjà par une autre artère. Prenons le cas où la coronaire antérieure est remplacée par deux artères, l'une interventriculaire, l'autre auriculo-ventriculaire. Supposons que le rameau interventriculaire soit oblitéré, le rameau auriculo-ventriculaire ne pourra en aucune façon suppléer son congénère oblitéré. L'ischémie partielle se produira quand même.

Les coronaires supplémentaires ne sauraient avoir d'autre importance.

Elles ne mettent nullement le myocarde à l'abri des altérations d'origine ischémique.

CHAPITRE II

L'INFARCTUS DU MYOCARDE

Définition.

Infarctus et apoplexie cardiaque. — Infarctus et sclérose dystrophique. — Prétendue rareté de cette altération. — Recherches qui ont précédé les nôtres.

Etiologie.

L'oblitération des coronaires par embolie est exceptionnelle. — L'oblitération par thrombose est pour ainsi dire la règle. — Artérite aiguë et artérite chronique des coronaires. — Artério-sclérose généralisée et coronarite. — Fréquence et intensité de l'artérite coronaire. — Localisations de l'artérite coronaire. — Causes de l'artérite coronaire.

Anatomie pathologique.

Oblitération coronaire. — Manière dont on doit la rechercher. — Siège de l'oblitération. — Caractères microscopiques. — Possibilité de résorption du caillot.

Infarctus. — 1° Forme nécrotique. — Siège. — Étendue. — Forme. — Aspect macroscopique : α) Foyers jaunes. — β) Foyers roux.

État du péricarde et de l'endocarde.

2° Forme hémorragique. — Apoplexie cardiaque.

Étude microscopique. — Foyers à myocarde reconnaissable.

Lésions des fibres : Foyers formant bloc homogène. — Dégénérescence granulo-pigmentaire. — Dégénérescence granulo-graisseuse.

Lésions des espaces conjonctifs : Inondation lymphatique et infiltration graisseuse.

Altérations vasculaires. — Dilatation. — Thrombose. — Hémorragies.

Altérations de séreuses : Péricardite. — Endocardite. — Organisation du caillot.

Foyers où la structure du myocarde n'est plus reconnaissable : État alvéolaire. — Sclérose molle. — Sclérose dure. — Calcification.

Modifications parallèles des vaisseaux du péricarde, de l'endocarde, du caillot.

Pathogénie.

Forme nécrotique et *Forme hémorragique.*

La tendance à la circulation supplémentaire explique les variétés de forme, de siège, d'étendue de l'infarctus.

Évolution anatomique des lésions. — Succession des stades. — Dégénérescence. — Etat alvéolaire. — Sclérose molle. — Sclérose dure. — Calcification. — Résumé.

Étude clinique.

Pauvreté de la symptomatologie en comparaison de l'étendue des lésions.

Étiologie. — Rôle de l'âge ; sénilité. — Peu d'influence du sexe. — Absence de passé pathologique.

Symptomatologie. — Caractères des accès d'angine de poitrine, prodromiques. Leur signification : ischémie passagère du myocarde. — Caractères des accidents terminaux.

Mort par syncope, par accès subintrants, par asystolie aiguë.

La thérapeutique est impossible.

DÉFINITION

Sous le titre d'infarctus du myocarde nous décrirons les altérations régressives qui surviennent à la suite, et comme conséquence directe, de l'arrêt brusque de l'apport sanguin dans un territoire circonscrit du muscle cardiaque.

Cette définition, qui met au premier plan les altérations nécrotiques par suppression de l'apport sanguin, ne nous permet donc pas d'identifier complètement l'infarctus avec ce que l'on a appelé, l'*apoplexie cardiaque.*

Si dans certains organes, comme le poumon, l'élément hémorragique fait pour ainsi dire partie intégrante du processus de l'infarctus, s'il ne manque jamais, ce qui du reste lui a valu le nom d'infarctus hémorragique ou hémoptoïque, cela tient vraisemblablement à des conditions particulières de la circulation. Mais il n'en est pas de même pour tous les organes ; l'oblitération artérielle peut entraîner à sa suite une zone de nécrose absolument privée de sang. C'est le

cas pour le cerveau. C'est ce qui arrive le plus souvent pour le cœur.

L'apoplexie cardiaque peut être causée par une altération quelconque du vaisseau. Le plus souvent, ce n'est qu'une modification secondaire du territoire ischémié par le fait de l'oblitération artérielle, qu'un des stades de la rupture du cœur. Le sang passe de la cavité ventriculaire dans l'intérieur du myocarde, dilacère, dissocie les différents faisceaux musculaires jusqu'à ce qu'il trouve un orifice de sortie, c'est-à-dire que la rupture soit devenue complète. Dans ce dernier cas, foyers d'aploplexie et zones d'infarctus coexistent, sont superposés, mais relèvent d'une pathogénie absolument différente.

Nous avons spécifié dans notre définition que les lésions de l'infarctus, comme nous les comprenons, surviennent par le fait de l'arrêt brusque de l'apport sanguin. C'est pour les distinguer des altérations qu'Hipp. Martin décrit sous le nom de scléroses dystrophiques, et qui reconnaissent pour origine, d'après lui, l'endartérite oblitérante progressive.

On sait en quoi consiste la théorie de cet auteur. Le calibre des artérioles étant de plus en plus rétréci par l'*endartérite*, il s'ensuit que l'apport sanguin est moins abondant et que les éléments contractiles doivent en souffrir. Les cellules musculaires qui avoisinent l'artériole, par le fait même de leur situation, sont peu atteintes, car la faible quantité de sang qui circule dans l'artériole rétrécie passe dans les capillaires qui avoisinent la petite artère ; mais c'est aux *confins* du territoire irrigué par le vaisseau malade que la disette de sucs nutritifs se fait sentir ; c'est pourquoi la sclérose dystrophique débute toujours le plus loin possible du centre vasculaire.

Le mécanisme qui préside à l'évolution de ces scléroses est double.

Les éléments nobles ou fonctionnels sont rapidement atteints dans leur vitalité « ils deviennent d'abord *indifférents*, c'est-à-dire, d'ordre inférieur, puis ensuite peuvent tôt ou tard disparaître entièrement. Pendant ce temps le tissu conjonctif subit un travail d'ordre inverse. Une nutrition imparfaite *excite sa vitalité;* il absorbe alors presque tous les matériaux nutritifs disponibles et s'hypertrophie lentement, si lentement qu'il n'y a pas alors en réalité de période embryonnaire ou de transition, et les éléments du tissu conjonctif adulte s'ajoutent pour ainsi dire un à un aux éléments similaires préexistants ».

Ce rapide exposé de la formation des scléroses dystrophiques, dont nous n'avons pas à faire la critique ici, suffit à montrer les différences profondes qui les séparent des nécroses par oblitération arté-

rielle, comme nous les comprenons. Dans l'infarctus, il y a arrêt brusque de tous les phénomènes nutritifs ; dans les scléroses dystrophiques il y a simplement une nutrition ralentie, diminuée. L'infarctus est une altération toujours *localisée*, subordonnée à une distribution vasculaire qui est immuable, c'est-à-dire ayant une forme et un siège anatomique pour ainsi dire tracés d'avance. Leur étendue seule varie selon le calibre du vaisseau oblitéré. La sclérose dystrophique est toujours plus ou moins diffuse, disséminée à tout l'organe. La cause de tout le mal étant l'endartérite des petits vaisseaux, qui, dans l'esprit du promoteur de cette théorie, est généralisée à tous les petits vaisseaux de l'organisme et porte alors le nom d'artériosclérose généralisée, on conçoit facilement que la localisation des altérations parenchymateuses dans un territoire d'organe soit impossible et que le caractère essentiel en soit au contraire la diffusion, la dissémination dans tout cet organe et au delà, dans tout l'organisme.

Les différences fondamentales que nous essayons d'établir ici entre ces deux processus nous seront d'une grande utilité pour résoudre la question des altérations chroniques fibreuses du myocarde et pour en discuter la pathogénie.

En résumé, l'infarctus cardiaque tel que nous avons l'intention de le décrire, ne diffère en rien de l'infarctus des autres organes, tels que ceux de la rate, des reins et le ramollissement trombosique ou embolique du cerveau.

Si l'on consulte les différents traités de pathologie et d'anatomie pathologique, on ne trouve rien ou très peu de chose à son sujet ; il semblerait donc que ce soit un accident d'une extrême rareté. Cependant ce serait là une exception véritablement surprenante ; car nous sommes en présence d'un organe où l'intensité et la fréquence des lésions artérielles ne le cèdent en rien à celles du cerveau et la clinique journellement nous montre combien le ramollissement cérébral est fréquent à un certain âge.

Il est vrai qu'au niveau de l'encéphale la disparition d'un territoire nerveux se traduit immédiatement par des caractères symptomatiques graves, souvent fatals. Dans le cœur, les altérations peuvent être silencieuses ; c'est pourquoi elles passent plus facilement inaperçues. Si l'infarctus est petit, le fonctionnement de l'organe n'est pas modifié, rien ne le révèle cliniquement, il se guérira et ne laissera comme trace qu'une petite étoile fibreuse, comme on en rencontre

si souvent dans les reins ou la rate. Il sera bien difficile alors de reconnaître son origine. Si au contraire le territoire nécrosé est plus volumineux, il en résultera des troubles plus graves dont la mort et souvent la mort subite seront le terme fatal. Dans ces deux cas, la recherche attentive des oblitérations vasculaires s'impose et si l'infarctus du myocarde n'est pas plus connu, c'est que cette recherche n'est pas pratiquée ou ne l'est que d'une façon très insuffisante.

Cependant nous ne sommes pas le premier à décrire ces lésions. Le mot de ramollissement cardiaque employé déjà par les anciens auteurs, Blaud, Rochoux, dans leurs observations des ruptures du cœur se rapportaient indiscutablement à des foyers de nécrose par oblitération artérielle. Les auteurs allemands Weigert et particulièrement Ziegler décrivent avec une très grande netteté sous le nom de « *myomalacia cordis* » les phénomènes de nécrose qui surviennent à la suite de l'oblitération d'une des coronaires. Nous avons contrôlé ces descriptions et c'est le résultat de nos recherches que nous allons exposer ici.

ÉTIOLOGIE

Qu'il s'agisse d'artères périphériques, viscérales, ou d'artères coronaires, les causes d'oblitération sont toujours les mêmes. Elles peuvent être classées sous deux chefs différents :

1° Oblitération par une cause extrinsèque, agissant au dehors de la cavité vasculaire : ce sont les oblitérations par compression ;

2° Oblitération par cause intrinsèque, c'est-à-dire par un processus pathologique faisant disparaître la cavité vasculaire.

Nous n'avons aucune observation de lésion cardiaque par compression des coronaires. Du reste, ces compressions vasculaires ne peuvent se faire et n'ont véritablement un retentissement sur la nutrition des viscères qu'ils irriguent, que si l'artère ne peut se soustraire à la compression qui lui est imposée, si par exemple elle repose sur un plan résistant, un plan osseux. Les coronaires au contraire sont très bien protégées. Leur situation dans la profondeur des sillons du cœur, loin de tout plan résistant les soustrait à ce genre d'oblitération.

Les causes intrinsèques sont au nombre de deux; ce sont l'*embolie* et la *thrombose*.

L'embolie est une cause fréquente d'oblitération pour les vaisseaux

périphériques ou viscéraux. Bon nombre de ramollissements cérébraux reconnaissent pour origine un bloc fibrineux ou une végétation endocardique partie du cœur gauche et venant émigrer dans une sylvienne. Il en est de même pour certaines gangrènes des membres et pour les infarctus du rein, de la rate, etc.

Nous avons recherché dans la littérature les observations qui se rapportent aux embolies des artères coronaires. Leur nombre est très restreint et c'est à peine s'il en subsiste un ou deux cas à l'abri de toute critique. En effet, on ne peut véritablement admettre comme suffisamment probantes les observations de Birch-Hirschfeld [1], de Hammer [2], de Thorwalden [3] ou de Grasset. Ou bien elles sont trop peu explicites, ou bien elles sont manifestement erronées, l'oblitération étant due plutôt à un thrombus autochtone qu'à un caillot migrateur. Seule l'observation de Virchow est suffisamment probante.

Mais pourquoi cette rareté des embolies coronaires ? Les causes en sont multiples et faciles à comprendre.

Il y a une disproportion trop considérable entre le calibre de l'aorte et celui des coronaires. Un caillot migrateur lancé violemment par la systole ventriculaire dans le courant sanguin suit les grandes voies de canalisation, chemine d'abord dans le plus gros vaisseau. Il a très peu de tendance à s'engager dans les petites collatérales comme les coronaires, et ce n'est que peu à peu, par le fait de la diminution progressive du calibre des artères, qu'il finit par s'arrêter dans une artériole de son volume.

Une autre raison encore beaucoup plus importante est la situation anatomique de l'orifice des coronaires. Les valvules sigmoïdes, lors de la systole ventriculaire, se relèvent pour laisser libre passage au courant sanguin. L'orifice des coronaires se trouve juste à la hauteur du bord libre de ces valvules, presque caché par lui. Un corps étranger partant du ventricule sera conduit, par le fait du relèvement des valvules sigmoïdes, dans le centre du courant circulatoire, c'est-à-dire loin des parois de l'aorte et ne pourra conséquemment aller se loger dans les coronaires.

La *thrombose* est véritablement le seul mode d'oblitération des

---

[1] Birch-Hirschfeld. *Lehrbuch der pathologischen Anatomie.* Leipzig, 1876, p, 342.

[2] Hammer. Weiner medicinische Wochenschrift, 1878.

[3] Travail de Leyden. Zeitschrift für Klinische Medicin, 1884.

coronaires. Elle n'est jamais spontanée, mais toujours préparée par une altération antérieure des parois vasculaires.

1° L'artérite aiguë peut-elle donner lieu à la thrombose des coronaires? Théoriquement oui, absolument comme les artérites typhiques, par exemple, peuvent entraîner des oblitérations dans les artères périphériques. Mais il faut avouer qu'au niveau du cœur, ces altérations sont rares. L'artérite aiguë des gros rameaux coronaires, au cours des maladies infectieuses, n'est pas très connue et en tout cas leur oblitération doit être très rare, car nous n'avons pu en trouver aucune observation.

Nous ne nous occupons pas ici des altérations des fins ramuscules vasculaires, de l'endartériolite oblitérante que l'on rencontre au cours des maladies infectieuses. Certains auteurs, Hayem, Landouzy, Sirdey tendent à faire jouer à ces oblitérations vasculaires un rôle de première importance dans la genèse des altérations myocardiques que l'on rencontre dans ces maladies.

C'est là une théorie qui rapproche plus ces lésions des scléroses dystrophiques de H. Martin que du véritable infarctus, aussi nous laisserons ces faits de côté, et nous admettrons que la thrombose des coronaires par artérite aiguë est encore à démontrer.

2° L'artérite chronique, par contre, est l'altération quasi indispensable à la formation d'un thrombus. Elle n'est autre chose que la localisation de l'artério-sclérose au niveau du cœur. Nous avons ici plusieurs questions à examiner, relativement aux rapports de la sclérose coronaire avec la sclérose des autres artères, l'intensité, la fréquence, etc., de cette altération au niveau du cœur.

A. — Rapports entre la sclérose coronaire et la sclérose des autres artères de l'organisme

On a fait jouer et l'on fait jouer encore un grand rôle dans la pathologie à ce qu'on appelle l'artério-sclérose *généralisée ;* nous soulignons avec intention le mot généralisée, car l'étude exacte des faits, les recherches cadavériques sont loin de confirmer toujours cette dénomination. Nous sommes beaucoup plus souvent en présence d'altérations vasculaires circonscrites, localisées à certains départements artériels, à certains territoires organiques, qu'en face des lésions disséminées dans tout l'appareil vasculaire, et c'est

l'idée de la localisation des lésions qui devrait plutôt frapper les esprits que celle de la généralisation.

Pour le cas particulier de l'artérite des artères coronaires, il est très fréquent de la voir exister indépendamment des altérations des autres vaisseaux de l'organisme. Il nous est arrivé très souvent, au cours de nos autopsies, de trouver chez des individus âgés, le système circulatoire cardiaque absolument sain, sans la moindre opacité ou plaque athéromateuse, alors que l'endartère de l'aorte tout entière était malade et pavée de plaques d'athérome, que l'orifice même de ces artères coronaires était entouré et rétréci par des plaques scléro-calcaires. Le cas inverse se rencontre également avec la même fréquence.

On voit des artères coronaires sinueuses très épaissies présentant au plus haut degré le processus de la dégénérescence athéromateuse depuis leur embouchure jusque dans leurs plus fines ramifications, alors que l'aorte présente une membrane interne entièrement lisse et souple ou tout au plus quelques petites opacités, lésions tout à fait disproportionnées, comme étendue et comme intensité, avec celles que l'on rencontre au niveau des vaisseaux du cœur.

Dans d'autres cas ce seront les artères périphériques radiales, temporales, crurales qui seront malades, tandis que les artères viscérales, celles du cœur, du rein, conserveront une intégrité presque absolue. Que penser alors du clinicien qui, sur la simple constatation de l'induration d'une petite artère périphérique, la radiale le plus souvent, ira conclure à l'artérite des vaisseaux qu'il ne peut explorer, à l'altération des coronaires par exemple ? Evidemment il aura de fortes chances de commettre une erreur.

Du reste, ce qu'il importe surtout de diagnostiquer en clinique, ce n'est pas la généralisation de l'artério-sclérose, c'est-à-dire la possibilité éventuelle d'altérations organiques multiples, occasionnées par les lésions artérielles ; ce sont beaucoup plus ses localisations, les points qui sont en imminence morbide. Quelle importance cela a-t-il, qu'un individu présente de minimes altérations vasculaires disséminées dans tout son organisme, si aucun de ses organes ne se trouve de ce fait en danger ? Mais il est un point de l'organisme où la lésion sera plus avancée, où elle deviendra incompatible avec l'intégrité de l'organe, ce seront les artères encéphaliques pour l'un, l'aorte pour l'autre, les artères coronaires pour un troisième, etc. ; ce sont ces différentes localisations qu'il s'agit de dépister, et, dans

ce diagnostic, ce ne sera pas l'examen de quelques rares artères périphériques qui jouera un grand rôle, car leur altération n'a pas de rapport forcé avec celles des artères viscérales ; elles peuvent même être complètement indemnes alors que les autres sont atteintes à un degré extrême.

Le fait que voulons surtout mettre en relief ici, c'est l'indépendance qui existe entre les lésions des coronaires et les lésions des artères des autres organes, et la disproportion souvent considérable entre les altérations des unes et celles des autres.

B. — Fréquence et intensité de l'artérite coronaire

Les vaisseaux du cœur présentent avec une extrême fréquence des lésions athéromateuses. Différents auteurs ont dressé des tableaux afin de montrer la fréquence des lésions artérielles par rapport les unes aux autres.

Voici les principaux. Les vaisseaux sont classés d'après la fréquence des lésions.

D'après Lobstein :

1° Crosse de l'aorte.
2° Aorte à son extrémité inférieure.
3° Aorte thoracique.
4° Artère splénique.
5° Aorte abdominale.
6° Artère crurale et ses branches.
7° Artères coronaires.
8° Artères sous-clavières.
9° Bifurcation de la carotide primitive.
10° Carotide interne.
11° Artères cérébrales.
12° Carotide externe.
13° Artères des parois thoraciques et abdominales.
14° Artères brachiales.
15° Petites artères cérébrales.
16° Artère pulmonaire.

D'après Rokitansky :

1° Aorte ascendante.
2° Crosse de l'aorte.
3° Aorte abdominale.
4° Aorte thoracique.
5° Artère splénique.
6° Artères crurales.
7° Artères iliaques externes.
8° Artères coronaires.
9° Artères vertébrales internes.
10° Artères brachiales.
11° Artères sous-clavières.
12° Artères spermatiques.
13° Artère carotide primitive.
14° Artère hypogastrique.
15° Artère pulmonaire.
16° Exceptionnellement, artères mésentérique, cœliaque, coronaire, stomachique, hépatique, etc.

D'après H. Huchard :

1° Crosse de l'aorte.
2° Aorte ascendante.
3° Artères coronaires.
4° Aorte abdominale vers sa bifurcation.
5° Aorte thoracique.
6° Artères rénales.
7° Artères temporales.
8° Artère de la base du crâne.
9° Artères sous-clavières.
10° Artère carotide primitive.
11° Artères iliaques.
12° Artère splénique.
13° Artères brachiale et radiale.
14° Artères crurales.
15° Artères poplitées.
16° Artères vertébrales internes.
17° Petites artères cérébrales.
18° Artères bronchiques.
19° Artère pulmonaire.
20° Artères coronaires stomachique, mésentérique, utérine, spermatique, etc.

Ces tableaux n'ont qu'une valeur relative. Du reste, ils ne concordent pas entièrement entre eux. Nous y voyons cependant que l'artérite coronaire occupe un des premiers rangs. Elle est placée par les trois auteurs bien avant les artérites cérébrales qui sont cependant loin d'être rares, vu la grande fréquence de l'hémorragie ou du ramollissement cérébral à un certain âge. Mais ce que ne font pas assez remarquer ces tableaux, c'est l'intensité des altérations. Dans cet ordre d'idée les artères encéphaliques occuperaient un rang beaucoup plus honorable, et ne seraient plus reléguées dans les derniers rangs ou même totalement omises. (Tableau de Rokitansky.)

Les coronaires, du reste, ne feraient que gagner également à ce changement, car elles ne le cèdent en rien sous ce rapport aux artères cérébrales. L'épaississement de l'endartère, les plaques athéromateuses qui s'y rencontrent, atteignent fréquemment un degré considérable. Ce ne sont plus des plaques jaunes opaques, ne modifiant que peu la cavité vasculaire, comme on en rencontre si fréquemment dans les artères périphériques de même calibre, ce sont au contraire de gros amas calcaires accolés à un des points de la paroi, saillants dans l'intérieur de la lumière du vaisseau et la remplissant presque tout entière. On comprend toute l'importance de ce fait pour la nutrition de l'organe, et avec quelle facilité il se formera un petit caillot thrombosique qui complétera l'oblitération.

C. — Localisation de l'artère coronaire

De même que l'artério-sclérose n'est pas généralisée d'une façon uniforme à tout l'organisme, de même les lésions des coronaires ont

certains points de prédilection. Des deux artères du cœur, l'une, la coronaire gauche, est toujours beaucoup plus atteinte que la droite par le processus athéromateux. Petitesse du calibre, peu en rapport avec l'activité fonctionnelle exagérée du cœur gauche qu'elle irrigue, comparativement à la coronaire droite, plus large et fournissant au cœur droit qui est soumis à un moindre effort, telle est la raison que l'on donne pour expliquer ce fait pathologique. Et, de plus, les différents rameaux de la coronaire gauche ne sont pas égaux devant l'endartérite.

Les rameaux auriculaires sont peu atteints et n'occasionnent pour ainsi dire jamais d'altérations. Les rameaux ventriculaires supportent à eux seuls presque tout le poids des lésions. La branche interventriculaire antérieure, celle qui chemine dans le sillon, est atteinte plus fréquemment et d'une façon plus intense que les rameaux qui irriguent le bord gauche du cœur. Il est même un point situé immédiatement au-dessous de l'endroit où la branche auriculo-ventriculaire se détache du tronc principal pour se jeter dans le sillon de la base des ventricules, c'est-à-dire à la partie supérieure du sillon interventriculaire, à quelques centimètres à peine de l'embouchure du vaisseau dans l'aorte, qui est particulièrement atteint. Il présente très fréquemment de gros dépôts athéromateux, qui rétrécissent énormément le calibre de l'artère et qui entraînent souvent son oblitération.

D. — Causes de l'artérite des coronaires

Nous ne savons que très peu de choses sur ce sujet. Les causes invoquées ici sont les mêmes que celles que l'on assigne à l'artériosclérose généralisée. Les uns ont recours aux différentes diathèses, et c'est alors que l'on fait entrer en ligne de compte l'herpétisme. Sous le nom de *névrose vaso-trophique*, on lui fait jouer un rôle de premier ordre dans la production des lésions. Les autres, avec plus de vérité, s'adressent aux différentes causes toxiques ou infectieuses. Toxiques par modification du milieu intérieur comme la goutte, le diabète, ou par apport d'une substance étrangère, comme le tabac, l'alcool, le plomb, etc. ; infectieuses par maladie aiguë : fièvre typhoïde, diphtérie, rougeole, etc., ou par maladie chronique : syphilis, tuberculose, impaludisme. Il est indiscutable que ces différentes maladies peuvent entraîner des altérations artérielles, chacune ayant

une prédisposition plus ou moins marquée pour tel organe ou tel territoire vasculaire. De cet ensemble de causes, nous savons très peu quelles sont celles qui frappent le plus ordinairement les artères coronaires.

On incrimine plus particulièrement la goutte, le tabagisme, le saturnisme et différentes maladies infectieuses telles que l'impaludisme et la syphilis, comme portant leur action sur le cœur, sans que l'on ait donné de ces faits des raisons bien probantes. Cependant Letulle[1] vient de publier un beau cas de syphilis artérielle, où les artères coronaires étaient fortement atteintes. Puis ces prétendues localisations organiques des différents poisons cadrant mal avec l'idée de la généralisation des lésions dans l'artério-sclérose, on a alors recours à diverses dispositions anatomiques pour expliquer la localisation des artérites. C'est ainsi que les localisations sur les artères coronaires sont dues, d'après Huchard, aux raisons suivantes :

1° A la pression considérable que ces artères doivent subir en raison de leur proximité du cœur et du plancher sygmoïdien, et cela malgré leur naissance sur l'aorte, presque à angle droit;

2° Aux chocs incessants qui se font sentir d'autant plus sur ces vaisseaux qu'ils présentent entre eux des anastomoses assez rares ;

3° A leur texture moins riche en tissu élastique et conjonctif que l'aorte (la membrane externe, adventice, formant la tunique la plus résistante des canaux artériels) ;

4° A leurs grandes flexuosités et nombreuses courbures ;

5° A l'excès de fonctionnement de ces vaisseaux, et surtout de l'artère coronaire gauche, destinée à nourrir un muscle en activité continuelle ;

6° A leur situation au-dessous du tronc de l'artère pulmonaire, dont l'ondée sanguine n'est pas sans exercer une compression sur elles.

Malgré ce grand nombre de raisons, trop nombreuses pour avoir une bien grande valeur, il faut avouer que nous ne savons que peu de choses sur les causes de l'artérite des coronaires.

L'endartérite, malgré son intensité, ne parvient jamais à elle seule à oblitérer complètement le vaisseau. La lumière vasculaire, très rétrécie par la néoformation endartéritique, n'est totalement oblitérée que par le fait d'une coagulation sanguine, d'un thrombus à ce niveau. La thrombose artérielle ne diffère en rien ici de ce qu'elle

---

[1] Letulle. Presse médicale, 11 novembre 1896. N° 92.

est au niveau des autres artères, artères du cerveau ou artères périphériques, et ses différentes phases nous sont bien connues depuis les beaux travaux d'Hayem sur ce sujet. La circulation ralentie au niveau du point rétréci favorisera la coagulation ; le sang, en continuel rapport avec les aspérités de la plaque d'endartérite y laisse déposer ses hématoblastes et ses globules blancs ; leur accumulation à ce point amène la précipitation de la fibrine et entraîne ainsi la formation d'un caillot oblitérateur. Tel est, dans ses grandes lignes, le processus de la thrombose. Nous n'avons pas à y insister ici plus longuement.

ANATOMIE PATHOLOGIQUE

Nous étudierons dans ce chapitre deux choses : 1° l'*oblitération artérielle ;* 2° les altérations myocardiques qui en dépendent, c'est-à-dire l'*infarctus*.

Oblitération artérielle

Fréquemment, au cours des autopsies, on est amené à se rendre compte de l'état anatomique des artères coronaires, à rechercher si, oui ou non, elles sont perméables. C'est une recherche qui, dans l'étude des altérations du myocarde, présente une importance capitale, car c'est souvent d'elle que dépend la solution du problème pathogénique. Et ce n'est certes pas toujours chose facile.

Les rétrécissements par sclérose des coronaires sont souvent multiples et très serrés ; ils peuvent donner le change, faire croire à une imperméabilité vasculaire alors qu'elle n'existe pas. Le caillot obturateur est souvent petit, très peu long, friable, sans résistance, très sujet à s'effriter et disparaître, il faut savoir le respecter.

Comment pratique-t-on, d'ordinaire l'examen des coronaires ? On s'arme en général d'une paire de ciseaux, ou bien d'une sonde cannelée. On introduit l'instrument dans la lumière du vaisseau, on pousse devant soi et l'on incise. Cette façon de procéder est essentiellement défectueuse et cela pour plusieurs raisons.

On ne se rend d'abord qu'un compte très inexact, du degré de perméabilité du vaisseau. Les plaques de scléroses ne sont pas toujours circulaires, elles ne rétrécissent pas la lumière d'une façon circon-

férentielle; beaucoup plus fréquemment elles sont pariétales, prennent naissance sur un point relativement restreint de la paroi et proéminent dans la cavité, de sorte que, lorsque cette dernière est ouverte et étalée, on ne se rend pas facilement compte de l'espace qui était occupé par le bourgeonnement de l'endartère.

En second lieu, on peut complètement méconnaître une oblitération. En effet, l'instrument, pointe de ciseau ou bec de sonde cannelée, poussé devant soi, vient heurter le caillot obturateur et si ce dernier est mollasse et friable, il le désagrège, le refoule devant lui, sous forme de détritus informes, et si l'on a pas pris garde à ces petits débris cruoriques on se trouve en présence d'un rétrécissement vasculaire qui ne diffère en rien de ceux que l'on n'a déjà franchis.

Il est très vraisemblable qu'un certain nombre d'observations intitulées rupture ou anévrisme avec rétrécissement considérable des artères coronaires, n'étaient que des cas d'oblitération qui ont été méconnus par défaut d'une bonne méthode d'examen.

Enfin une dernière raison, qui a également son importance, c'est que le vaisseau sectionné longitudinalement, est beaucoup plus difficile à examiner au microscope.

Voici comme nous procédons. Nous prenons un couteau à autopsie ayant un bon tranchant, ou mieux un rasoir, et nous pratiquons transversalement des coupes parallèles les unes aux autres sur tout le trajet du vaisseau. Les coupes sont plus ou moins rapprochées selon le degré d'altération que présente l'artère. De cette façon on a sous les yeux la lumière vasculaire et l'on peut juger très facilement du degré de rétrécissement qu'elle présente, et l'on est sûr de tomber sur le point oblitéré sans faire disparaître le caillot thrombosique.

Enfin si l'on veut compléter l'examen par l'étude de coupes microscopiques, ces dernières sont plus faciles à pratiquer.

Jamais, ni dans nos examens ni dans les observations que nous avons parcourues, nous n'avons trouvé les artères auriculaires oblitérées. C'est toujours sur les artères ventriculaires que s'est rencontrée cette altération.

Nous avons vu dans la partie de ce travail consacrée à l'*étiologie*, que c'était au niveau de la coronaire gauche que les lésions de l'artérite étaient le plus accentuées ; c'est également sur cette artère que siègent le plus fréquemment les oblitérations. Par ordre de fréquence, voici les points qui sont le plus souvent atteints :

1° Le rameau interventriculaire antérieur, immédiatement après

la naissance du rameau auriculo-ventriculaire et avant la naissance de l'artère de la cloison ;

2° Le rameau interventriculaire antérieur, mais après la naissance de l'artère de la cloison, en un point plus ou moins rapproché de la pointe du cœur ;

3° Le rameau auriculo-ventriculaire, ou les branches qui en partent pour irriguer le bord gauche du ventricule gauche ;

4° Enfin la coronaire postérieure au niveau de la partie supérieure de la cloison interventriculaire.

Le couteau, en général, tombe sur une plaque calcifiée, très résistante ; l'artère est transformée en un tube rigide sur quelques millimètres de longueur, et c'est en un point de ce bloc calcaire que l'on voit la cavité du vaisseau occupée par un caillot plus ou moins adhérent, et qu'en général on peut facilement faire sortir, soit par énucléation, soit par cathétérisme. Ce caillot peut mesurer de quelques millimètres à 1 ou 2 centimètres de longueur. Il est allongé, vermiculaire, de couleur rouge ou jaune clair, selon la quantité de fibrine qu'il contient. D'autres fois, il est impossible de trouver le calibre du vaisseau. Tout est transformé en une masse crayeuse absolument imperméable.

Il s'agit dans ces cas de vieilles altérations ; le caillot obturateur a peu à peu été résorbé et remplacé par de nouveaux dépôts athéromateux.

Les coupes microscopiques de ces vaisseaux, pratiquées après décalcification par l'acide picrique, sont très intéressantes à étudier. On est toujours étonné de l'extraordinaire intensité du processus pathologique, qui est venu complètement bouleverser la structure vasculaire et en oblitérer la cavité.

La membrane adventice, c'est-à-dire cellulo-adipeuse, est infiltrée par place de nombreuses petites cellules inflammatoires. On y voit circuler les *vasa-vasorum* de la coronaire ; ces petites artérioles sont rarement normales. Elles sont aussi plus ou moins atteintes par le processus d'endartérite qui a transformé le vaisseau principal, mais cette endartérite est loin d'être toujours oblitérante, et il est très fréquent de trouver ces vaisseaux nourriciers pourvus d'une cavité centrale bien perméable alors que le tronc coronaire est complètement oblitéré par le bourgeonnement de la membrane interne. Ici donc, la théorie d'H. Martin au point de vue de la pathogénie de l'athérome ne se trouve pas confirmée.

La tunique moyenne ou musculo-élastique dans le plus grand nombre des cas est conservée avec son volume normal et ne présente pas d'altérations importantes. Dans d'autres cas, elle est plus ou moins amincie par place, et disparaît même complètement en certains endroits ; elle est alors remplacée par du tissu fibreux, semé de sels calcaires et de cristaux aciculés d'acides gras, qui indiquent l'extension à la tunique moyenne du processus athéromateux, qui a déjà transformé l'endartère.

La membrane limitante interne, qui est si précieuse pour reconnaître la démarcation entre l'endartère et les autres tuniques, n'est pas toujours reconnaissable. Le plus souvent elle a complètement disparu, noyée qu'elle est dans l'énorme hypertrophie de l'endartère. D'autres fois, on en retrouve quelques vestiges, çà et là, petits segments isolés qui ont résisté au processus inflammatoire.

La membrane interne, l'endartère remplit à elle seule presque toute la cavité vasculaire. C'est à peine si elle laisse de petits espaces qui permettaient la circulation sanguine jusqu'à la formation du thrombus. Les figures formées par cette énorme hypertrophie sont des plus variées. Tantôt les placards fibreux prennent naissance sur un des points de la paroi, bourgeonnent d'une façon intense et réduisent ainsi la cavité à une fente située latéralement. Tantôt le bourgeonnement est à peu près concentrique, et l'orifice vasculaire reste central et ressemble à une petite étoile. Enfin il est des cas où l'endartère chroniquement enflammé passe comme un pont d'un point du vaisseau à un point opposé et divise ainsi la cavité centrale en deux orifices secondaires.

Enfin il est des cas où tout le vaisseau est complètement méconnaissable. Les parois sont fusionnées et la cavité est entièrement oblitérée. Tout est transformé en un tissu fibreux ou fibro-calcaire, vaguement disposé en stratifications concentriques, qui constituent les derniers vestiges des parois artérielles.

La structure histologique de ces végétations montre au complet tous les caractères que l'on est habitué de trouver dans les plaques d'athérome. Néoformation conjonctive avec cellules inflammatoires, placards fibreux, plus ou moins durs, infiltration graisseuse avec cristaux d'acides gras, calcification, infiltration sanguine et pigmentaire, vestiges d'anciennes hémorragies, se coudoient et donnent par leur agencement mille figures diverses.

Le caillot est tantôt rouge cruorique, tantôt tout à fait blanc,

exclusivement fibrineux. Dans nos examens, nous ne l'avons jamais trouvé très adhérent, ni n'avons constaté de début net d'organisation.

Que va devenir ce caillot, si la lésion myocardique occasionnée par l'oblitération n'entraîne pas la mort rapidement? Il pourra s'organiser et le tissu fibreux qui le remplacera pourra s'infiltrer de sels calcaires. C'est ainsi que nous nous expliquons, dans certains cas, la disparition de la cavité de l'artère et son remplacement par un tissu calcifié.

Mais cette organisation du caillot ne nous semble pas fatale. Pour qu'elle se fasse, il faut l'intermédiaire de cellules endothéliales ou conjonctives. Or, les parois artérielles sont souvent complètement calcifiées et l'endartère ne présente plus aucune cellule vivante. Le caillot alors, comme les éléments myocardiques subira des modifications régressives; la fibrine deviendra granuleuse, se dissociera en petits fragments qui disparaîtront emportés par le courant sanguin, et la lumière de l'artère redeviendra perméable. C'est là une hypothèse plausible, qui nous permet d'expliquer par la théorie de l'infarctus certains cas de vieilles lésions (anévrismes ou plaques fibreuses) où il existait de l'artérite coronaire, mais où l'on n'a pas trouvé d'oblitération nette.

Infarctus

La description de l'infarctus myocardique n'est pas chose commode. Sa fréquence n'est pas telle que l'on ait des pièces à discrétion. La mort survient à des périodes variables, plus ou moins éloignées du moment de l'oblitération, de sorte que les cœurs se présentent avec des aspects différents en rapport avec l'ancienneté de la lésion. Il est alors difficile de dire si telle altération est antérieure à telle autre, dans l'incertitude où l'on est du moment où l'artère s'est thrombosée. Ce problème se pose surtout à propos des premiers stades de la nécrobiose, et c'est à ce moment que les autopsies sont exceptionnelles. Cependant nous avons eu la bonne fortune de faire plusieurs examens de cœurs présentant des foyers récents d'infarctus, et c'est d'après eux que nous donnons la description suivante.

L'infarctus cardiaque peut se présenter sous deux formes distinctes au point de vue macroscopique : 1° la forme nécrotique, 2° la forme hémorragique ou apoplectique.

Cette différence d'aspect pourrait faire penser à des altérations élémentaires différentes. Ce serait une erreur, et nous verrons que la forme hémorragique n'est qu'un foyer nécrotique secondairement et accidentellement inondé de sang.

Nous prendrons comme type de notre description la forme nécrotique.

1° Forme nécrotique. — Le siège du foyer de nécrose est forcément subordonné à la lésion vasculaire. Que l'oblitération siège sur la coronaire antérieure à la partie supérieure du sillon interventriculaire, la zone du myocarde qui dégénérera, correspondra à la cloison interventriculaire et à la face antérieure du ventricule gauche. Si l'oblitération se fait plus bas toujours sur le rameau interventriculaire, mais au-dessous de la naissance de l'artère de la cloison, seule la face antérieure du ventricule gauche au niveau de la pointe sera atteinte.

Dans le cas d'oblitération du rameau auriculo-ventriculaire ou des branches qui en partent, ce seront le bord gauche, la partie postérieure du ventricule gauche et le pilier postérieur de la mitrale qui se nécroseront.

Si c'est la coronaire postérieure qui est oblitérée, ce seront le ventricule droit et la portion adjacente de la paroi postérieure du ventricule gauche qui dégénéreront.

Nous venons d'énumérer, dans leur ordre de fréquence, les différents points du cœur qui sont le plus souvent atteints.

Si maintenant, nous considérons le siège du foyer dans ses rapports de distance avec le point oblitéré, nous trouverons d'assez grandes différences selon les cas. Dans le plus grand nombre, le foyer de nécrose commence immédiatement au-dessous de l'oblitération : il n'y a presque pas de myocarde sain entre ces deux points ; dans d'autres nous verrons le foyer se former plus ou moins loin du point oblitéré, et une épaisseur de myocarde souvent assez grande les séparer.

L'étendue de l'infarctus est, comme le siège, subordonnée au point où s'est effectué l'oblitération. Elle sera plus ou moins grande, selon que le rameau thrombosé sera plus ou moins important. On voit des infarctus très petits, de 1 centimètre carré à peine. On en voit d'autres qui occupent presque la moitié du ventricule gauche. L'étendue de la zone nécrosée ne correspond pas toujours exactement au territoire

irrigué par l'artère oblitérée ; elle est fréquemment un peu moindre. Ce sont les parties périphériques qui se laissent moins facilement atteindre par la nécrose.

Au point de vue de la forme, l'infarctus myocardique diffère complètement des infarctus des autres organes. On connaît la régularité des infarctus du rein, de la rate, du poumon ; ils présentent pour ainsi dire des figures géométriques, ovalaires, pyramidales, etc. Leurs bords sont nets, réguliers, et ils constituent une masse uniforme. Dans le cœur nous avons des foyers irréguliers plus ou moins distincts, pouvant se présenter, soit sous la forme confluente, soit sous la forme disséminée.

Les foyers confluents sont tassés ou fusionnés entre eux ; on les rencontre surtout au centre du territoire anémié, en quelque point qu'il siège. Il est certaines régions, telles que la cloison interventriculaire dans sa moitié ou ses deux tiers inférieurs, qui dégénèrent presque toujours d'une façon massive. Les foyers disséminés peuvent exister indépendamment des foyers confluents ; mais le plus souvent il y a coexistence de ces deux formes ; alors les foyers disséminés occupent la périphérie du territoire anémié, et vont se perdre en s'amincissant dans le myocarde sain.

Lorsqu'on vient à sectionner un foyer d'infarctus, on est immédiatement frappé par la couleur du tissu nécrosé, qui tranche nettement sur le reste du myocarde. Les colorations sont multiples. On peut cependant les ramener à deux types fondamentaux dont les autres ne sont que des modifications secondaires. Ce sont : A) les foyers jaunes, B) les foyers roux.

A. *Foyers jaunes*. — Leur couleur est blanc jaunâtre, tirant plus ou moins sur le gris. Ils ressemblent beaucoup à certains infarctus du rein ou de la rate. Leur volume présente de grandes variations ; il en est qui sont gros comme un grain de millet ; d'autres atteignent 2, 3, 4 centimètres de longueur sur 1 ou 2 de largeur.

En certains points ils présentent une forme allongée dans le sens des faisceaux de fibres au milieu desquels ils se trouvent ; en d'autres points ils sont arrondis, ovalaires. Leurs contours sont toujours très nettement dessinés sous forme d'une ligne festonnée ou bien sous forme de pointes allongées qui s'insinuent dans le tissu avoisinant. Très souvent, leurs bords sont encore mieux accusés par l'existence d'une zone hémorragique assez étendue. Sur une coupe on voit tou-

jours ces foyers situés au milieu de foyers roux, au-dessus desquels ils font une véritable saillie.

Leur consistance est ferme, même dure; lorsqu'on veut les racler avec le bistouri, on ne fait sortir aucun liquide ; on provoque au contraire la formation de fissures ou cassures sèches, et l'on ne retire que quelques détritus détachés avec peine. Ces détritus sont uniquement formés de fibres musculaires nécrosées, mais encore reconnaissables.

A côté de ces foyers jaunes typiques, nous en trouvons d'autres qui s'en rapprochent plus ou moins. C'est ainsi que l'on voit des îlots de même forme et de même grandeur, mais constitués par un tissu simplement gris pâle, anémié et légèrement surélevé, et d'autres où la coloration jaune tire un peu sur le vert, où la consistance est moins ferme et la coupe moins sèche. Les premiers semblent correspondre aux premières transformations du myocarde, avant d'arriver à la constitution du foyer jaune. Les seconds doivent plutôt être considérés comme un commencement de ramollissement du foyer jaune.

B. *Foyers roux*. — Ces foyers peuvent être indépendants des foyers jaunes, ou bien leur être associés. Dans ce dernier cas, ils les encerclent complètement. Leur couleur est d'un brun roux sale, chocolat ou café au lait. Leur forme est très variable, elle est beaucoup moins régulière que celle des foyers jaunes ; on voit toujours un grand nombre de prolongements radiés s'insinuer dans les portions avoisinantes du myocarde. On les distingue assez facilement parce qu'ils sont toujours en dépression sur les parties voisines. Leur consistance, à l'inverse des foyers jaunes, est tout à fait molle et diffluente. Ce sont de véritables foyers de nécrose humide et par le raclage on en fait sourdre un liquide épais, brun, qui est composé de globules blancs, et de débris granulo-pigmentaires.

A côté de cette forme typique, nous en trouvons d'autres qui n'en diffèrent que par la plus ou moins grande mollesse, ou par une coloration plus ou moins foncée.

2° Forme hémorragique, ou apoplexie cardiaque. — L'infarctus cardiaque n'est pas toujours simplement nécrotique. Nous avons déjà eu soin de noter dans la forme nécrotique l'existence de petites hémorragies. Quelquefois ces hémorragies peuvent atteindre un degré extrême : le foyer nécrosé est inondé de sang, l'aspect extérieur

du cœur est totalement changé, et l'on a sous les yeux ce que l'on appelle l'*apoplexie cardiaque*. Cruveilhier dans son *Atlas* donne de très belles figures de cette altération.

Les lésions ici sont en général plus étendues et plus diffuses que dans le cas d'infarctus simples, car l'hémorragie dépasse les limites de la zone dégénérée et va jusqu'à dissocier les faisceaux musculaires sains sur une grande étendue. Examiné sur une coupe, le foyer d'apoplexie cardiaque présente l'aspect de *bois de palissandre* selon l'expression de Cruveilhier. On ne trouve plus ici les foyers jaunes de la forme nécrotique ; toute la région est transformée en un système caverneux hémorragique. Le sang infiltre les différentes couches de fibres musculaires qui, dégénérées, n'opposent pas de résistance. Le tissu conjonctif interfasciculaire, plus résistant, sert de soutien. Plus loin le sang s'insinue dans les grands espaces conjonctifs qui séparent les faisceaux musculaires normaux, les dilate au maximum en comprimant l'élément noble.

Le sang se coagule et l'on a ainsi un caillot stratifié, strié parallèlement aux fibres cardiaques. On a deux zones, des stries *rouge noir* qui correspondent au coagulum, alternant avec d'autres stries plus claires qui représentent les éléments myocardiques interposés.

Le péricarde et l'endocarde sont presque toujours altérés au voisinage d'un foyer d'infarctus. Le feuillet épicardique est en général boursouflé, œdémateux et très vascularisé ; il y a là une plaque de péricardite localisée.

L'altération de l'endocarde se traduit par la formation d'un caillot adhérent dans toute la région de l'infarctus. Si l'on détache ce caillot, on ne trouve plus de limites nettes entre la paroi myocardique et la cavité ventriculaire ; en certains points l'endocarde est rompu et le sang infiltre les éléments du myocarde ; en d'autres, il a proliféré, et il envoie des prolongements dans l'intérieur du caillot.

Très souvent, au niveau du foyer d'infarctus, l'épaisseur du myocarde est notablement diminuée, il y a un effondrement de la paroi musculaire, surtout évident du côté du ventricule. Il se forme ainsi quelquefois une véritable petite poche anévrismale, comblée par un caillot épais et très adhérent.

Etude microscopique. — Lorsqu'on examine des coupes faites au niveau de foyers d'infarctus, on voit au microscope des aspects différents. On trouve : 1° des points où la structure du myocarde, quoique

profondément altérée, est encore reconnaissable ; 2° des points où la structure n'est plus reconnaissable ; les fibres musculaires n'existent plus et sont remplacées par un tissu nouveau.

Nous allons étudier successivement ces différents aspects.

Foyers où la structure du myocarde est encore reconnaissable.

Nous passerons successivement en revue :

1° Les altérations des fibres;
2° — des espaces conjonctifs ;
3° — — — vasculaires ;
4° — des séreuses.

1° Altérations des fibres. — Les altérations des fibres musculaires ont multiples ; quelques-unes peuvent être considérées comme caractéristiques de l'infarctus.

Au centre de la région nécrosée, et correspondant aux foyers jaunes que nous avons décrits, nous trouvons des amas de fibres donnant l'aspect d'un *bloc homogène*. Il est composé uniquement par des fibres musculaires tassées les unes contre les autres. On ne trouve dans son intérieur aucun élément cellulaire, aucun vaisseau. La circulation s'arrête brusquement à la périphérie, et forme souvent un liséré hémorragique. En somme il s'agit ou d'un foyer de nécrose anémique, noyé au centre du myocarde, d'un véritable *séquestre musculaire*. Sa forme et sa grandeur sont des plus variables et correspondent exactement à la description macroscopique que nous avons donnée des foyers jaunes.

Les matières colorantes se comportent d'une façon différente vis-à-vis de lui. Le bleu phéniqué de Kühne le laisse complètement incolore, la thionine également, si l'on pousse la décoloration jusqu'à ses dernières limites ; si au contraire on ne décolore que modérément, le bloc prend une teinte uniforme bleue tirant sur le violet. Le picrocarmin de Ranvier, ou les différents carmins, le colorent très vivement en rouge diffus ; il est beaucoup plus coloré que le myocarde sain. L'hématoxyline lui donne une couleur violette pâle ; la safranine, une teinte rouge assez marquée, analogue à la teinte que prend sous son influence la substance fondamentale du cartilage, ou la dégénérescence amyloïde. L'éosine et l'acide picrique le colorent en rose ou en jaune uniforme.

Si nous étudions au microscope une de ces coupes colorées, nous

verrons que la coloration est toujours diffuse, sans aucune élection sur les noyaux. Les colorants nucléaires les plus énergiques ne parviennent à déceler aucun noyau, ni au centre des fibres, ni dans leur intervalle. Les fibres musculaires sont encore reconnaissables grâce à leur forme rubannée, mais elles sont tassées les unes contre les autres, et ne laissent entre elles que quelques fissures qui apparaissent comme des traits parallèles plus foncés. La striation est conservée dans le plus grand nombre des fibres. Souvent même elle est plus nette et plus régulière que dans les autres régions du myocarde. Quelques-unes présentent des modifications de cette striation : fissuration longitudinale, et apparence granuleuse : ce sont celles qui sont sur le point de dégénérer. En effet, en plusieurs points du bloc, on voit une intersection se faire entre plusieurs fibres, et dans l'intervalle on trouve des amas de granulations graisseuses formées aux dépens des fibres adjacentes.

En dehors de ces *blocs homogènes*, nous trouvons d'autres îlots moins nettement limités où les fibres musculaires sont sérieusement atteintes dans leur vitalité. Elles offrent à un très haut degré la lésion de la dissociation segmentaire. Elles présentent deux sortes de dégénérescence : *a*) la dégénérescence graisseuse ; *b*) la dégénérescence pigmentaire. Elles se rencontrent souvent sur la même fibre. Il semble que la dégénérescence pigmentaire commence et que la dégénérescence graisseuse vienne ensuite.

La dégénérescence pigmentaire s'observe très bien sur les pièces fixées et durcies par l'alcool ou la liqueur de Müller, et colorées avec les réactifs ordinaires : picro-carminate, hématoxyline et éosine. Pour faire une bonne étude de la dégénérescence graisseuse, la fixation immédiate dans l'acide osmique est le meilleur procédé. On doit se méfier de la méthode qui consiste à déceler la graisse par l'acide osmique et le tannin (méthode d'Azoulay) sur des pièces ayant été fixées ou durcies par l'alcool. On peut avoir ainsi une vue générale sur la topographie de dégénérescence graisseuse, mais les résultats sont moins nets que par le procédé de l'acide osmique pur, et de plus la fixation par l'alcool a dissous et mobilisé des granulations graisseuses, qui de la sorte se trouvent accidentellement loin des régions où elles ont pris naissance.

Bien que les deux sortes de dégénérescences pigmentaire et graisseuse soient souvent des phénomènes concomitants, nous allons pour plus de clarté les décrire successivement.

1° *Dégénérescence pigmentaire.* — La fibre, quoique sérieusement atteinte dans sa vitalité, présente encore ses éléments caractéristiques : son noyau, son protoplasma et ses cylindres contractiles. Le noyau offre fréquemment des variations de forme et de volume très intéressantes. Il s'hypertrophie considérablement et se multiplie même. On voit de la sorte 2 ou 3 noyaux bout à bout dans une même fibre. La multiplication doit se faire par division directe, car jamais nous n'avons rencontré de figures de karyokinèse. Ce noyau volumineux semble simplement œdématié, car il se tient uniformément par les colorants nucléaires, sans montrer dans son intérieur de nucléoles. Il affecte des figures géométriques : carrés, rectangles, parallélogrammes, avec des angles francs ; ou bien il est simplement arrondi ou ovalaire. Fréquemment sur les coupes longitudinales de fibres, on voit à sa surface une ligne droite plus colorée ; cela correspond à une crête d'empreinte, expansion membraniforme de la substance nucléaire, qui s'introduit comme un coin entre les cylindres de substance contractile. Cet aspect se voit mieux sur les coupes transversales de fibres. Le noyau y prend une forme stellaire avec 2 ou 3 prolongements radiés qui se dirigent vers la périphérie de la fibre.

Le protoplasma cellulaire semble plus abondant que normalement ; il est œdématié, et cet œdème doit jouer un rôle dans la modification de la striation de la fibre. En effet si nous examinons une fibre coupée transversalement, nous verrons que les différents cylindres primitifs qui constituent la substance musculaire sont plus séparés les uns des autres que normalement, ils apparaissent comme de petits cercles réfringents, dissociés par un liquide qui est le protoplasma cellulaire. Vue sur une coupe longitudinale, la fibre perd la régularité de ses contours, elle devient variqueuse, moniliforme, plus ou moins contournée. La striation longitudinale s'accentue, la fibre est fissurée, comme peignée, et lorsque ses extrémités se rompent, on les voit se résoudre en plusieurs filaments divergents. Ces filaments correspondent aux différents cylindres primitifs, et si l'on examine chacun d'eux pris en particulier, on le voit toujours constitué par des bandes claires alternant avec des bandes obscures ; mais entre deux cylindres voisins, les bandes claires ou obscures ne se correspondent plus exactement, en sorte que la striation transversale se trouve profondément altérée.

C'est aux dépens des cylindres primitifs dissociés que se forment

les granulations pigmentaires qui caractérisent cette variété de dégénérescence. Chacun de ces cylindres prend un aspect grenu, puis il se fragmente et forme ainsi des amas de granulations. Il semble que cette dégénérescence soit plus accusée au centre de la fibre qu'à sa périphérie, car sur des coupes transversales, on rencontre souvent l'aspect suivant. La fibre apparaît percée d'un trou à son centre, alors qu'à la périphérie on voit une écorce contractile plus ou moins épaisse. Le trou est probablement occasionné par la disparition des granulations pigmentaires accumulées là. La fibre n'est pas entièrement morte pour cela, car l'on voit ce trou disparaître soit par rétraction de l'écorce contractile, soit par tassement périphérique. Il en résulte une fibre amoindrie, beaucoup plus petite que les autres, réduite à quelques cylindres primitifs. C'est une variété d'atrophie de la fibre cardiaque.

2° *Dégénérescence graisseuse.* — Elle peut se faire d'une façon massive. C'est ce qui a lieu au niveau des foyers formant bloc. Une série de fibres dégénèrent en même temps en un même point, et forment une intersection graisseuse dans la continuité du faisceau des fibres. Le foyer s'agrandit excentriquement aux dépens des éléments nécrosés qui l'environnent. Le plus souvent la dégénérescence graisseuse se surajoute à la dégénérescence pigmentaire et se fait par petits foyers disséminés çà et là. On dirait autant de coups de pinceau noirs donnés sur les préparations provenant de morceaux fixés par l'acide osmique.

Sur les fibres peu atteintes, on voit des séries linéaires longitudinales de granulations d'une finesse extrême. Elles sont placées dans l'intervalle des cylindres primitifs. Elles sont tout d'abord très discrètes, disséminées çà et là ; bientôt, elles deviennent plus confluentes ; l'ordonnance sériée est toujours nette. La fibre semble formée uniquement de 3 ou 4 séries de grosses granulations graisseuses, séparées les unes des autres par de fines bandes claires. Cependant, malgré cette surcharge graisseuse, la fibre n'est pas toujours complètement nécrosée, car sur des morceaux de même région durcis dans l'alcool et colorés par l'hématoxyline, on voit les fibres très claires, mais possédant encore un noyau colorable et des vestiges de striation.

Mais cet état n'est pas de longue durée. Les granulations graisseuses augmentent de volume ; elles deviennent irrégulières ; toute

l'architecture de la fibre s'effondre, et la graisse fait irruption au dehors dans les espaces interfibrillaires. Il y a une véritable liquéfaction de la fibre. Sur des coupes transversales, on voit des espaces ovalaires correspondant à la section des fibres, occupés par un liquide coagulé, non teinté par l'acide osmique, et présentant dans son intérieur des granulations pigmentaires, des granulations grais-

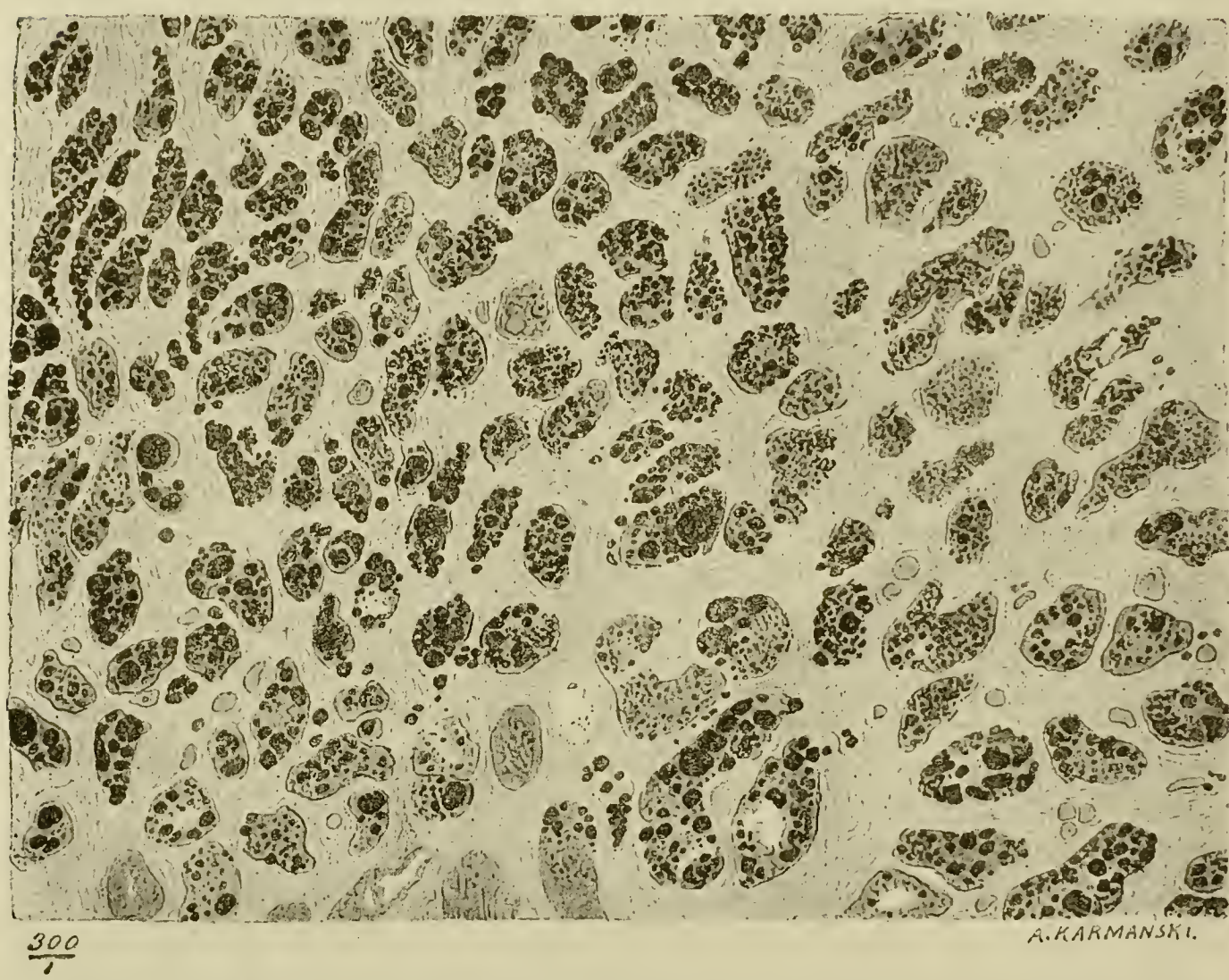

Fig. 1. — Dégénérescence graisseuse des fibres cardiaques. Vue sur une coupe transversale. (Pièce fixée par l'acide osmique.)

seuses et quelques cellules rondes chargées de graisse. C'est cet aspect qui est représenté dans la figure 2.

2° Altérations des espaces conjonctifs. — Au niveau des fibres formant bloc, les espaces conjonctifs sont très réduits ; ils sont amincis par le tassement des fibres et ne présentent aucun élément coloré dans leur intérieur.

En dehors du bloc, et surtout à sa périphérie, les espaces con-

jonctifs interfasciculaires et même interfibrillaires sont considérablement élargis et distendus par des amas compacts de cellules lymphatiques, vivement colorées par les réactifs. Ces amas lymphatiques, ou bien forment des lits entre deux séries de foyers formant bloc, ou bien présentent des pointes qui poussent et tendent à dissocier les éléments du bloc.

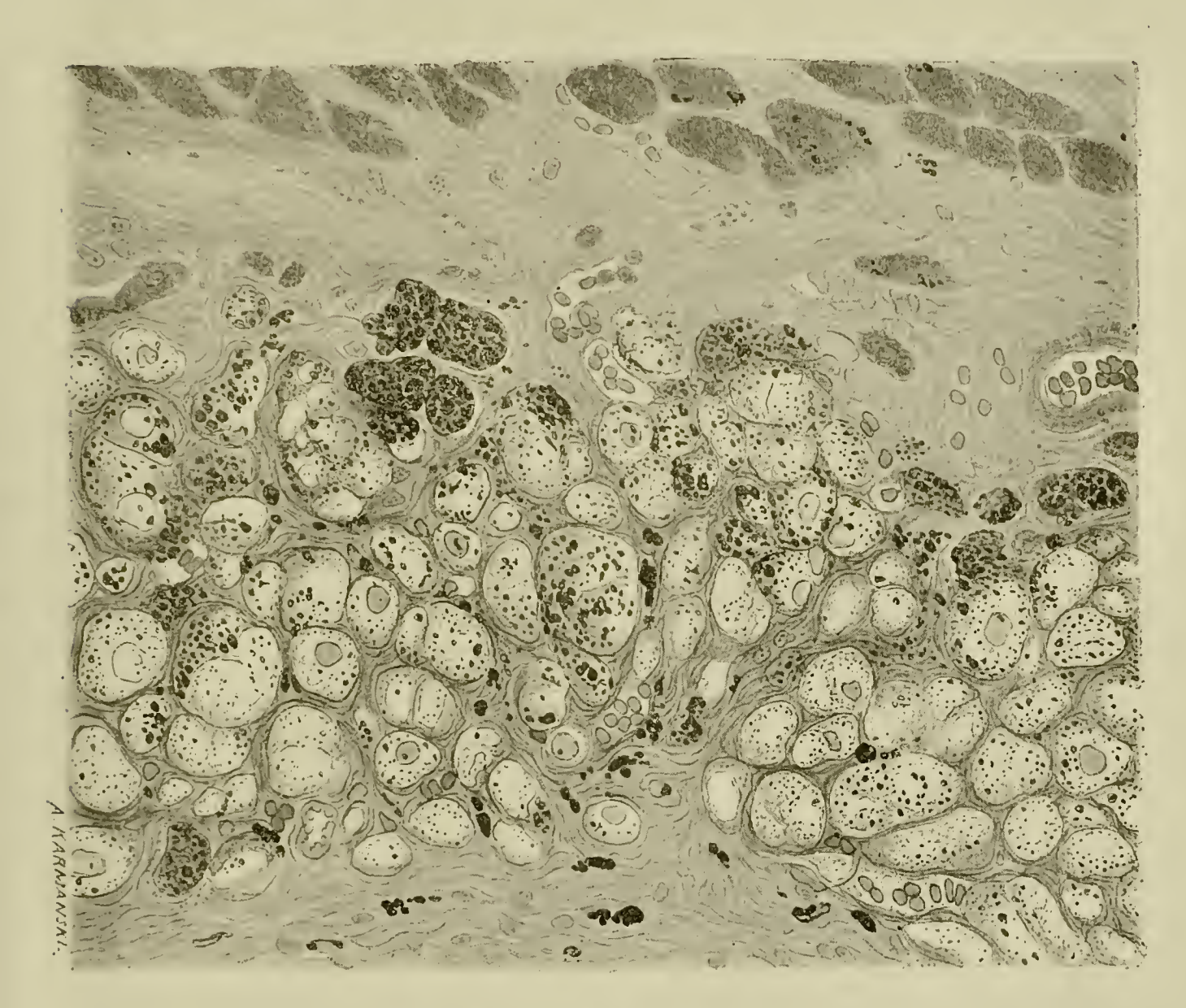

Fig. 2. — Liquéfaction des fibres cardiaques. Coupe transversale. (Pièce fixée par l'acide osmique.)

Les éléments anatomiques, que l'on rencontre à ce niveau, sont variables. On y voit de nombreuses cellules avec des prolongements amiboïdes, qui s'insinuent entre les fibres du cœur et se modèlent, sur eux. D'autres sont en voie de division et présentent deux ou trois noyaux dans leur intérieur. La plupart sont chargées de granulations graisseuses qu'elles ont incorporées et dont elles débar-

rassent le foyer de nécrose. En effet, on peut les suivre et on les retrouve jusque dans l'intérieur de vaisseaux de calibre. Ce sont souvent de gros éléments arrondis remplis de graisse. Ce sont de véritables corpuscules de Glüge. L'aspect de ces régions vues sur les coupes où la graisse est colorée par l'acide osmique est très intéressant, car elles se montrent sous forme de larges traînées de granulations noires, attenant en un point où le myocarde est en pleine dégénérescence graisseuse et se prolongeant entre des faisceaux de fibres qui ne sont pas encore dégénérées.

3° Altérations vasculaires. — De profondes modifications surviennent dans le régime circulatoire, au niveau du territoire de l'infarctus.

Certains foyers sont complètement anémiés, et ne présentent aucun vaisseau rempli de sang dans leur intérieur. Ce sont les blocs jaunes. D'autres, au contraire, présentent une vaso-dilatation considérable de leurs capillaires. Ils sont beaucoup moins nombreux que ceux que l'on voit, par exemple, dans les cas d'asystolie, c'est-à-dire que tous les capillaires de la région nécrosée ne reçoivent pas de sang ; mais ceux qui en reçoivent acquièrent un énorme volume. On en voit qui ont un diamètre quatre ou cinq fois plus considérable que celui des fibres cardiaques ; ils sont contournés sur eux-mêmes, variqueux et absolument remplis de sang. A côté de ces capillaires dilatés, on en voit d'autres qui sont éclatés et autour desquels s'est formée une petite hémorragie. Ce fait se voit surtout à la périphérie des blocs jaunes.

Les veines de la région sont également très souvent dilatées et remplies par un caillot sanguin. Dans plusieurs cas, nous avons pu voir les premiers stades de l'organisation de ce caillot, la prolifération des cellules endothéliales de l'endorcine, la formation à leurs dépens des grands éléments avec pointes d'accroissement multiples, l'accolement de ces cellules sur le prolongement de la fibrine et la dissociation du caillot par la végétation de ces cellules. Ce sont là des phénomènes identiques à ceux que nous avons constatés avec notre maître M. le professeur Cornil, dans les phlébites provoquées par ligature aseptique de veines chez le chien.

4° Altérations des séreuses. — Le *péricarde* présente toujours un peu d'inflammation dans la région de l'infarctus. Cette inflam-

mation se traduit par un léger épaississement du feuillet épicardique, épaississement constitué par la prolifération de l'endothélium et la formation de tissu conjonctif embryonnaire. La couche adipeuse sous-épicardique présente aussi quelques amas de cellules embryonnaires.

Les capillaires sont extrêmement dilatés et bourrés de globules rouges. Les veinules présentent fréquemment de la phlébite avec tendance à l'organisation du caillot. Les artères, selon les cas, offrent de l'endartérite plus ou moins intense ; on voit même quelquefois les artérioles complètement oblitérées par un caillot. L'*endocarde* est également altéré, mais d'une façon beaucoup plus intense que le péricarde. On y voit tous les caractères de l'endocardite végétante hyperplasique. Ce sont les coupes colorées à la thionine qui sont les plus instructives, car, d'une part, les éléments cellulaires sont merveilleusement dessinés, et, d'autre part, le tissu conjonctif jeune de nouvelle formation se colore en violet tirant sur le rouge alors que le tissu conjonctif adulte est peu ou pas coloré.

On voit ainsi une large bande violette à la face profonde de l'endocarde, bande pouvant atteindre, dans certains cas, 1 millimètre à 1 millimètre et demi d'épaisseur. De cette bande partent de petites irradiations qui segmentent les couches profondes du myocarde et viennent rejoindre les vaisseaux et le tissu conjonctif des espaces inter-fasciculaires. Il en résulte une petite zone de myocardite interstitielle d'origine endocardique. Dans les points où le caillot est adhérent, les limites de l'endocarde sont indistinctes ; on le voit pousser des prolongements très avant dans le caillot.

La bande violette d'endocardite hyperplasique est formée par une substance fondamentale muqueuse légèrement fasciculée. Ces faisceaux laissent entre eux de petits intervalles allongés qui contiennent des cellules présentant des prolongements. Ces cellules sont en général, dans les parties profondes, parallèles les unes aux autres et parallèles aux fibres entre lesquelles elles sont placées. Quand on se rapproche de la surface libre de l'endocarde, elles deviennent irrégulières, et envoient des prolongements effilés dans tous les sens.

Du côté du ventricule, l'endocarde est limité par une bande de cellules plates, manifestement plus nombreuses qu'à l'état normal. Ce sont ces éléments que l'on voit proliférer et former les cellules à prolongements que nous venons de décrire. Au niveau du caillot, la bande de cellules endothéliales disparaît complètement, ou plutôt

prolifère avec une extraordinaire intensité, ce qui modifie complètement l'aspect de la région. Les cellules acquièrent un volume considérable, leurs prolongements sont multiples, colossaux. Ils végètent sur les filaments de fibrine, s'anastomosant les uns avec les autres et forment ainsi une variété de tissu réticulé qui sillonne et segmente les couches profondes du caillot.

Le plus souvent on peut constater, dans ce tissu, la néoformation de capillaires. On voit par exemple deux prolongements de cellules végéter parallèlement et laisser entre eux une espace libre ; c'est le vestige de la cavité vasculaire. Cet aspect est plus caractéristique sur les coupes transversales. La cavité vasculaire apparaît comme un orifice arrondi, vide, limité par deux ou trois cellules, dont les bords s'imbriquent. Ces cellules en végétant viennent prendre contact avec un vaisseau capillaire ancien, la cavité qu'elles limitent s'anastomose avec la cavité du capillaire, et le sang se met à circuler dans ce nouveau vaisseau.

Foyers où la structure du myocarde n'est plus reconnaissable.

Dans le paragraphe précédent, nous avons étudié les modifications de la fibre, jusqu'au moment où, profondément modifiée, elle devient complètement méconnaissable ; nous avons à décrire maintenant les aspects du myocarde qui succèdent à la disparition des fibres cardiaques. Ils sont multiples et varient selon l'ancienneté de la lésion. Nous allons en faire ici une description analytique ; nous indiquerons dans le chapitre suivant comment ils dérivent les uns des autres.

Ces aspects peuvent être groupés autour de quatre types principaux : *a*. l'état alvéolaire ; *b*. le foyer de sclérose molle ; *c*, le foyer de sclérose dure ; *d*. le foyer calcifié.

1° Etat alvéolaire. — Il est essentiellement constitué par des cavités ou alvéoles contenant de rares éléments, et limités par du tissu conjonctif. Il correspond aux foyers roux que nous avons décrit plus haut. Sur des coupes longitudinales, ces alvéoles sont juxtaposées les unes à côté des autres, et forment des figures ovalaires ou des rectangles très allongés, dans le sens des fibres musculaires qui occupaient antérieurement la région. Sur des coupes transversales, elles forment des cercles ou des polyédres. Leurs dimensions

sont assez variables, elles ne dépassent pas le diamètre d'une fibre musculaire, et sont souvent beaucoup plus petites.

Le tissu conjonctif qui les circonscrit est constitué par des faisceaux connectifs légèrement ondulés, et fibrillaires. Ils forment des traînées longitudinales parallèles, d'épaisseur considérable, et au milieu desquelles cheminent des capillaires gorgés de sang. La

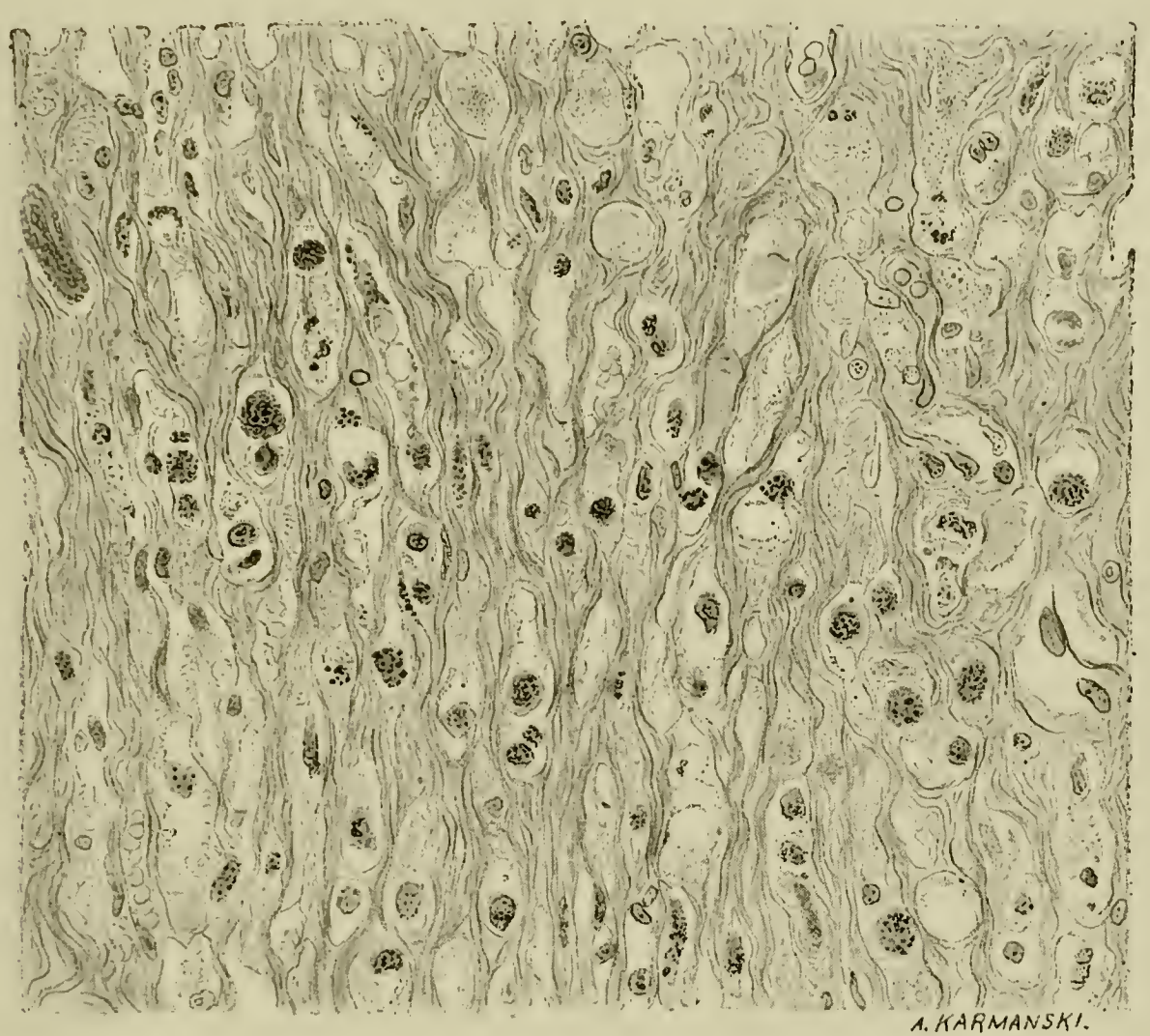

Fig. 3. — Etat alvéolaire. (Pièce fixée par l'acide osmique.)

séparation qui existe au contraire entre deux alvéoles superposées, n'est marquée que par de très minces tractus, qui partent d'une traînée longitudinale pour aller s'anastomoser avec l'autre.

Ce tissu conjonctif est formé d'éléments jeunes, colorés très vivement en violet par la thionine. On y voit des cellules en assez grand nombre.

Le contenu de l'alvéole est formé d'un plasma, de cellules, de débris pigmentaires et de granulations graisseuses. Sur les coupes de pièces fixées et durcies par l'alcool, le plasma est rétracté, peu

visible ; aussi l'aspect alvéolaire est-il peu net. Au contraire, il se voit très bien sur les pièces fixées par l'acide osmique. C'est un liquide clair remplissant toute l'alvéole.

Des éléments figurés nagent dans son intérieur ; ce sont ou des cellules lymphatiques, plus ou moins volumineuses, ou de gros noyaux libres.

Les granulations graisseuses et pigmentaires, ou bien sont en suspension dans ce plasma, ou bien sont incorporées par de grosses cellules lymphatiques à protoplasma œdématié. Dans les cas d'hémorragies qui sont fréquentes dans cette région, l'alvéole entière est distendue par du sang ; elle ressemble alors à un gros capillaire dilaté.

Cet aspect correspond à celui qui a été décrit par M. Nicolle, sous ce nom d'état réticulaire, parce qu'il rappelle le tissu réticulé des ganglions lymphatiques. Cette ressemblance est très lointaine et nous lui préférons le nom d'état *alvéolaire* qui correspond mieux à ce que l'on voit.

2° Sclérose molle. — Macroscopiquement les foyers de sclérose molle se distinguent peu des foyers roux, qui correspondent à l'état alvéolaire. Ils sont plus pâles, leur couleur tire plus sur le gris blanchâtre ; ils apparaissent comme des étoiles irradiées, en dépression sur la coupe, et enfin ils sont plus secs, donnent beaucoup moins de suc par le raclage.

Au point de vue histologique, ils sont composés de tissu conjonctif jeune, mou, très vivement coloré en violet par la thionine. Les faisceaux de fibres ont un aspect homogène, ou légèrement fibrillaire ; ils ont à peu près le volume et offrent la même direction que les fibres musculaires dont ils tiennent la place. Ils laissent entre eux de larges espaces ovalaires qui sont occupés par des débris pigmentaires.

Ces grumeaux pigmentaires ne sont pas de nature ferrugineuse, car ils ne subissent aucune modification par les réactifs du fer, sulfure d'ammonium, ferrocyanure de potassium, et acide chlorhydrique. Ils sont assez riches en cellules et en vaisseaux capillaires.

3° Sclérose dure. — Lorsqu'on sectionne un cœur au niveau d'un ancien infarctus, le couteau s'arrête sur un bloc plus dur que le myocarde normal. Si l'on continue la section on éprouve de la résis-

tance et l'instrument crie au passage. C'est un foyer de sclérose dure. Le tissu qui le compose est blanc, brillant avec des reflets nacrés ; il ressemble tout à fait à une intersection aponévrotique. Il s'effile par ses extrémités dans le myocarde et il est en dépression par rapport aux parties voisines.

Sa structure microscopique est des plus simples. Ce sont des trousseaux fibreux parallèles, dirigés dans le sens des fibres cardiaques, et vivement colorés en rouge par le carmin. Ils sont ondulés, tassés les uns contre les autres, et ne laissent entre eux que de rares fissures qui sont occupées les unes par des cellules fixes, peu nombreuses, les autres par des granulations pigmentaires, très discrètes.

On rencontre quelquefois, en plein milieu d'une plaque de sclérose dure, une quantité assez considérable de fibres élastiques. Les vaisseaux n'existent, pour ainsi dire, que dans la plaque de sclérose dure. A leur périphérie, on voit au contraire des capillaires assez nombreux et toujours très dilatés.

4° Calcification. — Au milieu d'une plaque de sclérose dure, on voit quelquefois un point opaque, au niveau duquel l'instrument éprouve une résistance plus considérable : c'est un point calcifié. Quelquefois la plaque entière est incrustée de sels calcaires, et pour la sectionner il faut abandonner le couteau et prendre une scie. La plaque scléreuse a fait place à une plaque calcaire. Nous en avons eu une belle observation que nous donnons à la fin de ce travail. Obs. XXIV.

PATHOGÉNIE

Nous avons à étudier dans ce chapitre le pourquoi de certaines particularités de l'infarctus et l'évolution anatomique des lésions.

1° Pourquoi l'infarctus se présente-t-il tantôt sous la forme nécrotique, tantôt sous la forme hémorragique, apoplexie cardiaque ?

L'infarctus hémorragique du cœur n'est pas comparable, sous ce rapport, à l'infarctus hémorragique du poumon. Au niveau du cœur l'hémorragie dépasse souvent de beaucoup le territoire de l'artère oblitérée, et elle ne reconnaît pas comme pathogénie une fluxion collatérale ou une rupture des vaisseaux du voisinage ; c'est la con-

séquence d'une rupture incomplète du cœur. L'endocarde présente une petite solution de continuité dans le voisinage d'un point nécrosé ; le sang ventriculaire fait immédiatement irruption dans le myocarde ; dissocie tout sur son passage, et essaie de se frayer un chemin jusqu'au dehors. Ce n'est en sorte que la première étape d'une rupture complète. Et c'est pourquoi cette altération ne se rencontre à son degré maximum que dans les cœurs qui ont opposé une certaine résistance avant de se rompre et dont les deux orifices péricardique et endocardique de rupture sont très éloignés l'un de l'autre.

2° Pourquoi l'infarctus du myocarde est-il plus ou moins éloigné du point de l'oblitération? Pourquoi ces variations d'étendue selon les cas, avec une oblitération siégeant cependant au même point? Pourquoi y a-t-il une forme massive, une forme disséminée?

Une seule raison suffit à rendre compte de toutes ces particularités, c'est la *tendance à la suppléance* de l'artère oblitérée par les autres artères du cœur.

Examinés au point de vue circulatoire, les organes peuvent être divisés en trois groupes : 1° organes à circulation double, l'une nutritive, l'autre fonctionnelle ; 2° organes à circulation unique, nutritive et fonctionnelle en même temps, mais où les artères sont terminales ; 3° organes à circulation unique nutritive et fonctionnelle, mais où les artères ne sont pas terminales.

Le type des organes de la première classe est le foie ; l'artère hépatique est destinée à la nutrition de l'organe, la veine porte à la fonction hépatique. Ces vaisseaux peuvent jouer un rôle de suppléance vis-à-vis l'un de l'autre et rendent difficile la production d'infarctus.

Comme exemple d'organes qui ont une circulation unique, mais où les artères sont terminales, nous pouvons citer la rate, le cerveau, le rein. Les infarctus s'y produisent avec la plus grande facilité. Toute oblitération d'une artère sera fatalement suivie de la production d'un foyer de nécrose et ce foyer de nécrose sera toujours *massif*, occupera tout le territoire irrigué par l'artère et présentera souvent la forme d'un cône ou d'une pyramide à base périphérique et à sommet dirigé vers le point oblitéré.

La circulation au niveau des membres correspond au troisième type : circulation unique, nutritive et fonctionnelle, mais où les artères ne sont pas terminales. Il semble au premier abord que les altérations ischémiques par oblitération artérielle ne peuvent pas s'y produire, puisque les vaisseaux s'anastomosent entre eux et se sup-

pléent dans leurs fonctions. Chaque jour, dans les services de chirurgie, on pratique des ligatures de radiale, de cubitale et même d'humérale ou d'axillaire, sans compromettre pour cela la vitalité du membre.

Il est cependant certaines conditions où les altérations se produisent. Le type en est la gangrène spontanée survenant chez les vieillards qui présentent de l'artérite périphérique et qui est connue sous le nom de *gangrène sénile*. Le membre, depuis quelque temps déjà, est en état de méioprogie fonctionnelle par le fait du rétrécissement pathologique du calibre des vaisseaux, c'est-à-dire que la circulation dans chaque artériole est juste suffisante pour entretenir la nutrition et suffire au fonctionnement normal, non exagéré, des tissus qui sont immédiatement sous sa dépendance. Survienne en un point une oblitération sur un vaisseau, la masse sanguine véhiculée par les autres artères qui, normalement, peuvent jouer un rôle de suppléance, n'est plus assez considérable pour suffire à cette augmentation du territoire à irriguer. Il y a disette de sucs nutritifs, les éléments se nécrosent et la gangrène s'établit, commençant par les parties les plus éloignées et se propageant de là vers le centre jusqu'à ce qu'elles arrivent à un point où la circulation est assez active pour entretenir la vie des éléments.

La circulation cardiaque est assez comparable à la circulation périphérique et l'infarctus cardiaque est assimilable, comme pathogénie, à la gangrène sénile.

Nous avons vu, au chapitre de l'*Anatomie*, que les artères coronaires terminales dans leurs rameaux secondaires étaient au contraire anastomotiques dans leurs troncs principaux, leurs branches d'origine. Si l'oblitération siège sur les rameaux ventriculaires, tout dégénère puisque la suppléance ne peut se faire. Mais dans ce cas les lésions ne sont jamais très étendues à cause de la multiplicité des rameaux. Ces cas sont moins connus à leur phase nécrotique que les autres, car ils n'entraînent pas d'accidents mortels immédiats.

Dans l'oblitération de la coronaire gauche la suppléance devrait se faire par le rameau interauriculo-ventriculaire, si le thrombus siège au-dessus de ce rameau (ce qui est rare) ou par les anastomoses de la pointe, si l'oblitération siège au-dessous. Dans ce cas la suppléance se fait, mais incomplètement.

La coronaire gauche en effet, n'est pas malade seulement au niveau de l'oblitération, ses rameaux descendants sont également plus ou

moins rétrécis et offrent une certaine résistance au cours du sang. La coronaire droite est aussi atteinte. Des plaques multiples la sillonnement et la rétrécissent. L'anastomose de la pointe, qui normalement est étroite, est souvent rétrécie encore par l'endartérite. Alors elle n'est plus assez large pour assurer le complet rétablissement de la circulation, et les parties les plus éloignées du centre vasculaire dégénèrent.

C'est ce qui nous explique la limitation de l'infarctus à un territoire moins grand que celui qui est irrigué par l'artère oblitérée, le siège du point dégénéré à une certaine distance du point oblitéré, la variabilité de forme des foyers dégénérés, la dissémination en petites plaques de nécrose séparées par des intervalles sains, et enfin la dégénérescence massive de la cloison. En effet l'artère de la cloison naît très haut sur la branche interventriculaire, l'oblitération siège presque toujours un peu au-dessus de son origine, et comme la suppléance essaye de s'établir par les vaisseaux de la pointe, c'est le dernier point qui aura chance de recevoir du sang par cette voie collatérale ; aussi n'en reçoit-il jamais et c'est pourquoi la cloison présente des lésions confluentes, alors que la paroi antérieure du ventricule gauche présente plutôt des foyers disséminés.

Évolution anatomique des lésions

Elle est très facile à suivre et à comprendre après l'exposé anatomique que nous avons fait. Et voici énumérées dans leur ordre d'évolution, les différentes phases par lesquelles passe l'infarctus : 1° stade de dégénérescence, 2° état alvéolaire, 3° sclérose molle, 4° sclérose dure, 5° calcification.

Le stade des dégénérescences, pigmentaire et graisseuse est le premier en date indiscutablement. L'état alvéolaire lui fait suite et de cela nous avons des preuves certaines. Les foyers de dégénérescence et d'état alvéolaire coexistent dans une même zone nécrosée, ils sont côte à côte. On peut suivre, à l'aide du microscope la transformation de l'un dans l'autre. Arrivée à son degré ultime de dégénérescence, la fibre n'est plus composée que d'un plasma non figuré, rempli de granulations pigmentaires et graisseuses. Ces granulations diffusent en partie dans les espaces conjonctifs du voisinage ; de sorte qu'à un certain moment la fibre n'est plus représen-

tée que par ce plasma où nagent encore quelques granulations. Le tissu conjonctif, au centre duquel était plongée la fibre cardiaque et qui lui formait une logette, apparaît plus nettement après le départ de la fibre, d'autant plus qu'il est œdématié par le liquide qui le baigne de toutes parts. Nous avons donc de la sorte des travées conjonctives parallèles, circonscrivant des espaces clairs, remplis par un plasma et des granulations, provenant de la fonte des fibres musculaires ; ce sont là tous les éléments qui caractérisent l'état alvéolaire. Les cellules que l'on rencontre à l'intérieur sont des cellules lymphatiques migratrices, jouant le rôle de phagocytes. Les noyaux libres correspondent peut-être aux noyaux de cellules musculaires.

La sclérose molle n'est qu'une légère modification de l'état alvéolaire. Les alvéoles diminuent de volume par suite de la résorption d'une partie de leur contenu : plasma et granulations pigmentaires. Le tissu conjonctif jeune qui les encadre s'hypertrophie et contribue par sa rétractilité à réduire encore les alvéoles, de sorte qu'elles n'apparaissent bientôt plus que comme des fentes allongées, contenant quelques débris pigmentaires et circonscrites par un tissu peu fibrillaire, riche en cellules, qui sont les unes des cellules fixes du tissu conjonctif, les autres des globules blancs migrateurs. L'état de sclérose molle est alors constitué.

Pour passer au stade de sclérose dure, les modifications que subit la sclérose molle sont encore moindres. Le tissu conjonctif cesse de former des bandes homogènes, il se transforme en faisceaux de fibres ondulées et plus ou moins fibrillaires. Il devient plus dense, de sorte que les éléments migrateurs s'y rencontrent en beaucoup moins grand abondance.

Les cellules fixes par le fait du tassement des fibres s'aplatissent considérablement et deviennent rares. Les débris pigmentaires, que l'on rencontrait au stade précédent entre les fibres conjonctives, disparaissent également ; ils ont été englobés par les cellules migratrices, et emportés loin de leur lieu de formation. On n'en retrouve plus que de rares vestiges. Seule l'hypergénèse des fibres élastiques, qui du reste n'est pas constante, n'est pas complètement explicable. Il en est qui sont formées aux dépens du tissu élastique des gros vaisseaux, mais il en est d'autres qui manifestement ne peuvent reconnaître cette origine.

La calcification n'est qu'un processus banal, qui se passe dans tout tissu fibreux amoindri dans sa vitalité.

Le péricarde et l'endocarde subissent des modifications parallèles à celles que nous venons de voir dans le myocarde. La légère péricardite que nous avons constatée au début de l'infarctus se guérit, mais laisse comme traces, soit un épaississement du feuillet épicardique, soit même une symphyse cardiaque plus ou moins serrée, mais toujours localisée à la région de l'infarctus.

L'endocardite se guérit de la même façon. Le tissu conjonctif jeune, riche en cellules, que nous y avons décrit, se transforme en une bande régulière du tissu conjonctif adulte et fibreux, pauvre en cellules. Au niveau du caillot, les points où nous avons vu se faire un début d'organisation se transforment en travées fibroïdes, qui se confondent avec celles de l'endocardite.

Arrivé à la fin de cette étude anatomique de l'infarctus, il n'est pas inutile de jeter un coup d'œil d'ensemble sur ces altérations afin d'en bien faire connaître l'importance.

Des deux faits caractéristiques de l'infarctus, l'oblitération vasculaire et le territoire nécrosé, il n'en est aucun qui conserve forcément et indéfiniment ses caractères pathognomoniques.

Le thrombus oblitérateur peut bien s'organiser, se calcifier même dans l'intérieur du vaisseau. Mais ce même thrombus peut parfaitement, lui aussi, se mortifier, subir des modifications régressives et finalement disparaître. La lumière vasculaire redevient perméable.

De même, de tous les stades par lesquels passe l'infarctus pour aboutir à la cicatrisation, le premier, grâce à ses phénomènes de nécrose survenant dans des territoires fixes subordonnés à une distribution vasculaire, est le seul qui présente quelques caractères pathognomoniques. Ces caractères se perdent de plus en plus, à mesure que le processus de sclérogénèse progresse, et il ne reste bientôt plus qu'une séquelle sans vitalité, sans caractère propre, permettant de la différencier d'une destruction organique de toute autre origine. C'est pourquoi nombre d'altérations myocardiques arrivées à leur dernier stade (c'est souvent comme cela qu'elles se présentent), telles qu'anévrismes, plaques fibreuses, etc., ne sont pas rapportées à leur véritable origine. On croit qu'elles sont le fait d'une inflammation *chronique*, progressivement *extensive*, d'une myocardite chronique en un mot, alors qu'elles sont la signature d'une ancienne *lésion dégénérative* aiguë, toujours localisée et incapable de sortir du territoire vasculaire où siège l'oblitération.

ÉTUDE CLINIQUE

Malgré les modifications profondes qui surviennent dans le myocarde à la suite de l'oblitération d'une des branches des artères coronaires, la symptomatologie est des plus pauvres.

Dans un certain nombre d'observations de plaques scléreuses, qui sont les vestiges d'un ancien infarctus guéri, on ne trouve dans le passé du malade aucune altération importante de la santé marquant l'époque où s'est produite l'oblitération. De même dans beaucoup d'observations de ruptures du cœur, manifestement secondaires à un foyer de myomalacie, la mort est survenue brusquement, par le fait de l'inondation de la cavité péricardique par le sang, sans avoir été précédée de symptômes. Et cependant les lésions de l'infarctus étaient antérieures ; aucun trouble n'était venu les déceler.

Dans une autre série de faits, nous trouvons des symptômes, qui consistent soit simplement en poussées d'asystolie aiguë ou suraiguë, soit en attaques d'angine de poitrine. Ces attaques offrent exceptionnellement les caractères de l'angine vraie. Elles sont le plus souvent modifiées et compliquées de troubles de l'appareil circulatoire et respiratoire.

Nous n'aurons en vue ici que les cas d'infarctus purs, terminés par la mort, indépendants des modifications secondaires qui constituent les ruptures, les anévrismes, les plaques fibreuses. La symptomatologie propre à chacun de ces états sera exposée dans leur chapitre respectif. Les cas de mort par infarctus sans rupture sont rares ; nous en avons cependant pu observer quelques cas.

Notions étiologiques. — Nous avons montré que l'infarctus était toujours lié à l'athérome des coronaires. Les notions étiologiques d'âge et de sexe, seront donc forcément les mêmes que celles de l'artérite coronaire.

L'influence de l'âge est manifeste. Ces altérations se rencontrent presque exclusivement chez les personnes âgées. Les observations qui sont publiées proviennent presque toutes d'autopsies pratiquées dans les hospices des vieillards : la Salpêtrière, Ivry, les Ménages, etc. Ce n'est pas cependant que nous voulions faire jouer à la sénilité par elle-même un rôle dans la production des artérites. Rien n'est plus faux, et la preuve en est, que les vieillards d'un grand

âge, ceux qui dépassent quatre-vingts et quatre-vingt-dix ans sont le plus souvent indemnes de sclérose. On ne saurait trop le répéter, les lésions de sénilité, ne sont que des lésions d'involution organique indépendantes d'inflammation chronique ou sclérose. Si le vieillard présente plus que tout autre des lésions artérielles, c'est uniquement parce qu'il a plus vécu, qu'il a été soumis à plus de causes d'intoxication ou d'infection qu'un autre. Les lésions de ses artères sont fonction de la quantité des infections ou intoxications auxquelles il a été en but ; le rôle de son âge n'a été que de le mettre en rapport avec un plus grand nombre de ces facteurs pathogéniques.

L'influence du sexe est minime. Ce genre d'altérations se retrouve à peu près également chez l'homme et chez la femme ; une cause d'erreur doit cependant être évitée. En compulsant les observations, on trouve une plus grande proportion de femmes. Cela tient à ce qu'un grand nombre de ces observations proviennent d'infirmes hospitalisées à la Salpêtrière. La population de vieillards y est considérable, les autopsies y sont fréquentes ; rien d'étonnant alors que l'on trouve dans ce milieu un plus grand nombre de cas.

Antécédents pathologiques. — La majorité des observations est à ce sujet très intéressante à consulter.

Les accidents angineux symptomatiques de l'infarctus du myocarde surviennent presque toujours chez des personnes antérieurement bien portantes et n'ayant pas de passé pathologique, ou n'ayant éprouvé que quelques affections sans influence sur l'état anatomique du cœur. Le patient passe brusquement de l'état de santé le plus parfait à un état voisin de la mort ou même à la mort subite.

C'est là un fait d'une grande importance dans l'appréciation de la symptomatologie de l'artério-sclérose du cœur et de la myocardite chronique que l'on dit être une conséquence obligée. Si l'on réfléchit à l'énorme intensité de l'artérite coronaire qui arrive presque à elle seule à oblitérer la cavité vasculaire, à la lenteur du processus et au temps qu'il a mis pour arriver à ce point ; si d'autre part on met en parallèle l'intégrité presque absolue du muscle cardiaque jusqu'au moment de l'oblitération du vaisseau, intégrité dont nous avons la preuve anatomique en examinant les régions non dégénérées, et le silence symptomatique pendant toute cette période de lésion latente, on se demande si véritablement il existe un rapport de causalité entre l'artérite coronaire et l'inflammation chronique du myocarde,

si ce ne sont pas là deux lésions différentes évoluant chacune à leur façon, et indépendamment l'une de l'autre. Que devient alors ce tableau symptomatique de la myocardite par sclérose des coronaires ?

Symptomatologie. — Fréquemment il existe des prodromes constitués par des accès d'angine de poitrine plus ou moins fréquents et apparaissant à une époque plus ou moins éloignée du dénouement. Ils le précèdent de quelques jours seulement dans certains cas, dans d'autres ils peuvent se présenter plusieurs mois auparavant. Nous ne voulons pas refaire ici la description de l'angine de poitrine vraie, elle est classique. Nous voulons seulement insister sur quelques-uns des caractères qu'elle présente dans ce cas particulier et sur la signification qu'ont ces accès. L'individu atteint d'angine vraie, dit-on, est pris subitement de son accès lors d'un effort ; il est pâle, immobile, ses traits expriment une terreur profonde, une anxiété extrême. Il éprouve dans la poitrine une douleur terrible, angoissante ; cette douleur présente des irradiations multiples ; la plus constante est celle qui a pour siège le domaine du nerf cubital du côté gauche. Le thorax est presque immobilisé, il n'y a pas de dyspnée. L'accès est relativement court, d'une durée de quelques minutes ; il évolue sans bruit et se termine ou par la mort ou par le retour complet à la santé.

Les cas que nous avons vus et les nombreuses observations que nous avons lues ne correspondent pas toujours exactement à ce tableau.

Les caractères pathognomoniques : début brusque, angoisse précordiale extrême, sont souvent notés. Les irradiations douloureuses périphériques manquent fréquemment. A côté d'eux on retrouve presque constamment d'autres symptômes insolites qui consistent en violents accès de dyspnée ; le malade se lève brusquement, s'assied sur son lit et dilate le thorax comme un asthmatique ; la face est pâle, mais les lèvres sont violacées : elles présentent une teinte asphyxique. Les inspirations sont bruyantes, l'expectoration est souvent abondante et albumineuse ; le malade demande qu'on le soulage. Cet accès, au lieu de durer quelques secondes, se prolonge à son paroxysme pendant 5, 10, 15 minutes et même plus. Puis il diminue peu à peu d'intensité. Cela dure plusieurs heures et le patient conserve, même l'accès passé, une sensation de poids sur la poitrine.

Ces attaques d'angine de poitrine sont incontestablement liées à

un trouble de la circulation du myocarde, elles indiquent un état de souffrance du cœur, une ischémie passagère. Cette ischémie peut être purement fonctionnelle, c'est-à-dire que le rétrécissement des coronaires permet un apport de sang suffisant pour la nutrition du muscle, mais insuffisant pour un surcroît de travail du myocarde. Aussi les accès d'angine de poitrine qui relèvent de cette pathogénie sont-ils comparables, comme l'ont parfaitement montré Potain et Lancereaux, à la claudication intermittente des extrémités. L'*angor pectoris* est un accès de claudication cardiaque, c'est un cas particulier des méiopragies organiques.

Les accidents angineux qui relèvent de cette pathogénie sont toujours provoqués par un effort quelconque qui accélère le battement du cœur. Mais il est d'autres accès angineux qui surviennent au repos, souvent même pendant la nuit, au cours du sommeil. Leur pathogénie est un peu différente et leur pronostic est plus grave. En effet, l'ischémie n'est plus fonctionnelle, mais devient organique; le vaisseau est sur le point de s'oblitérer complètement et ces accès sont comparables aux *hémiplégies variables* des syphilitiques. Ils reconnaissent probablement une pathogénie identique. Un petit thrombus se fait au niveau du point rétréci, et occasionne un violent accès d'angine de poitrine. Ce petit thrombus disparaît bientôt, il est emporté par le courant sanguin. Le calme renaît jusqu'à la production d'une nouvelle coagulation. Et ainsi de suite, jusqu'au moment où une oblitération définitive se constituera.

L'oblitération artérielle définitive s'annonce par un accès d'angine en général plus violent que les autres.

La mort en est souvent la conséquence immédiate. Nous étudierons, à propos des ruptures et des anévrismes, les symptômes qui surviennent dans les cas où il y a survie momentanée. Nous ne nous occuperons ici que de la façon dont se fait la terminaison fatale.

La mort peut être subite, ou simplement rapide. La mort subite est en général due à une syncope mortelle. Lors d'un mouvement, d'un léger effort, ou quelquefois au cours du repos le plus complet, le malade tombe brusquement mort. La syncope, dans ce cas, n'est qu'un des éléments de l'attaque d'angine de poitrine. L'*angor pectoris* est une douleur à tendance angoissante, *syncopale*. Ce dernier élément prend, dans ce cas particulier, une intensité extraordinaire et emporte le malade, au début même de l'attaque angineuse.

Le plus souvent, les cas de syncopes mortelles correspondent à

des cas d'oblitération coronaire non suivie de production de nécrose. La syncope est la traduction clinique du phénomène initial : la thrombose artérielle. L'altération myocardique consécutive n'a pas eu le temps de se produire.

Dans une autre série de faits, les accès d'angine de poitrine se précipitent, deviennent subintrants; il se produit de ce fait un véritable état de *mal angineux*. C'est à cet état que se joignent souvent les symptômes d'asystolie aiguë. Le cœur est affolé, il devient arythmique. Les contractions, d'abord fortes et précipitées, deviennent de plus en plus indistinctes et lointaines. L'auscultation ne permet bientôt plus d'entendre qu'un murmure confus, entrecoupé de battements comparés par les Anglais aux battements d'ailes d'oiseaux, et le malade meurt plus ou moins rapidement par insuffisance myocardique.

Les phénomènes d'asystolie aiguë peuvent exister, indépendamment de tout phénomène angineux. Ils peuvent durer plusieurs jours. Aux symptômes cardiaques viennent alors s'adjoindre des troubles dans la circulation pulmonaire, qui se traduisent par une dyspnée plus ou moins violente. Les œdèmes périphériques sont exceptionnels.

Le diagnostic d'angine de poitrine se fait assez facilement, mais on comprend que la thérapeutique dans ces cas soit tout à fait impuissante. Le cœur devient insuffisant parce que tout un territoire du myocarde cesse subitement de fonctionner, et il n'est au pouvoir d'aucun thérapeute ni d'aucun médicament de ramener la vie et la fonction dans cette partie d'organe ischémiée et nécrosée.

CHAPITRE III

RUPTURES DU CŒUR

Pathogénie.

Délimitation du sujet. — Idées pathogéniques régnantes. — Modifications qu'on doit leur faire subir. — La statistique des ruptures donne une énorme proportion d'oblitération coronaire. — Le siège de la rupture, les lésions myocardiques, correspondent au siège et aux lésions de l'infarctus.

Symptomatologie.

Mort subite, sans phénomènes prémonitoires. — Évolution en deux temps des accidents. — Interprétation de A. Robin. — Critique. — Interprétation que nous proposons. — Accidents terminaux.

PATHOGÉNIE

Sous ce titre, nous n'étudierons que les cas de ruptures non traumatiques des parois ventriculaires du cœur. C'est-à-dire que nous laisserons de côté les ruptures des valvules, ou des tendons, les perforations du septum interventriculaire, qui reconnaissent une toute autre pathogénie. Nous ne nous occuperons pas non plus des ruptures des oreillettes, qui sont beaucoup plus rares, bien que leur pathogénie doive être la même que celle des ruptures des ventricules. Mais nous n'en avons observé aucun cas personnel, et les observations qui ont été publiées sont trop peu explicites au sujet des altérations des artères des oreillettes, pour permettre une induction en faveur de la théorie de l'infarctus.

Nous avons montré, dans le chapitre consacré à l'*Historique*, les différentes phases par lesquelles a passé la pathogénie de cette altération et quelle idée on s'en faisait actuellement. Il n'est pas inutile de rappeler qu'on considère la rupture comme la conséquence d'une altération préalable du myocarde, occasionnée par l'ischémie pro-

gressive artério-capillaire. C'est la conclusion à laquelle arrive Odriozola dans son important travail sur le cœur sénile.

Toutes les ruptures du cœur sont-elles d'origine ischémique . A priori on peut répondre que non ; et l'on conçoit parfaitement qn'un processus pathogénique quelconque, entraînant une diminution de la résistance des parois myocardiques, tels qu'un abcès par exemple, puisse être la cause d'une rupture pariétale. Nous nous souvenons d'avoir lu une observation d'infection purulente, avec abcès métastatiques dans les principaux organes. Le cœur présentait plusieurs de ces abcès : une rupture se produisit au niveau de l'un d'eux. Mais ces cas sont d'une rareté extrême. En dépouillant les observations, on ne trouve guère qu'un ou deux cas qui relèvent de cette pathogénie. Tous les auteurs mentionnent soit l'oblitération des coronaires, soit des altérations régressives du muscle cardiaque avec ou sans hémorragie, ce qui permet, vu l'absence d'examen des coronaires, de penser avec beaucoup de vraisemblance à l'origine ischémique des lésions.

Notre façon de comprendre les ruptures, très voisine de celle d'Odriozola, en diffère cependant par quelques points secondaires. L'altération artérielle est la cause première des modifications qui surviennent dans le myocarde ; elle prépare le terrain à la rupture. Pour Odriozola, cette altération siège dans les petits vaisseaux, « elle est *artério-capillaire*, l'ischémie se fait *lentement*, *progressivement*, à mesure que progresse l'endartérite oblitérante. La myomalacie et l'adipose interstitielle sont les principales modifications qui entraînent la rupture ». Nous croyons plutôt que la lésion qui détermine la rupture est, non pas l'endartérite de petits vaisseaux, mais l'*oblitération* d'un des rameaux des coronaires. L'ischémie n'est pas lente et progressive, elle est au contraire brusque et occupe la plus grande partie du territoire irrigué par l'artère oblitérée. Le ramollissement cardiaque consécutif, ou myomalacie à ses différents stades, à l'exclusion de l'adipose interstitielle, est la seule altération qui entraîne la rupture musculaire. En d'autres termes, nous admettons que la rupture est une conséquence directe de l'infarctus cardiaque. MM. Robin et Nicolle, dans un ouvrage récent[1], se déclarent partisans de la théorie de l'infarctus. Ils rapportent une série d'observations, dont quatre seulement sont bien probantes, au point

[1] Robin et Nicolle. *Rupture du cœur*. Bibliothèque Charcot-Debove, 1896.

de vue pathogénique. Elles ne leur sont du reste pas personnelles.

Nous espérons prouver le bien-fondé de cette théorie par l'examen des observations qui ont été publiées, en y ajoutant quelques faits nouveaux que nous avons été à même d'examiner et qui sont tout à fait probants.

Toutes les observations publiées sont loin d'avoir la même valeur. Les unes contiennent des descriptions très explicites, très détaillées, des altérations du myocarde et des artères coronaires, les autres en parlent à peine. Souvent même l'examen des artères nourricières du cœur n'a pas été pratiqué. Les premières seules nous sont de quelque utilité, les secondes sont inutilisables et ne font qu'encombrer les statistiques.

Prenons par exemple une des dernières statistiques publiées, celle qui se trouve dans le livre de MM. Robin et Nicolle. On y trouve réunis 163 cas de ruptures ventriculaires ainsi répartis : 139 pour le ventricule gauche, 20 pour le ventricule droit, et 4 où la rupture des deux ventricules droit et gauche a été simultanée. Remarquons tout d'abord cette énorme proportion pour le ventricule gauche. Cela cadre parfaitement avec le siège habituel de l'infarctus, et avec ce fait que les lésions athéromateuses et l'oblitération thrombosique sont plus fréquentes au niveau de la coronaire gauche que sur la droite.

Dans 85 de ces observations il n'est pas fait mention de l'état des artères coronaires, nous les laissons donc de côté : il en reste 78 où l'examen a été pratiqué. L'oblitération complète est explicitement mentionnée dans 23 cas, c'est-à-dire dans près d'un tiers. Il est bon de remarquer que les observations publiées dans ces dernières années indiquent une beaucoup plus forte proportion. L'attention est attirée sur ce point et l'examen des vaisseaux est pratiqué avec plus de soin.

Dans 2 cas seulement les coronaires sont étiquetées saines. D'une façon générale, il ne faut accepter ces affirmations qu'avec beaucoup de réserve. A la fin de ce travail nous relatons 2 observations de rupture où les coronaires avaient été trouvées saines. Dans un cas, celui de notre collègue et ami Griffon, un examen ultérieur plus approfondi montra une *oblitération totale* du rameau qui irriguait le territoire où s'était produit la rupture ; dans l'autre, présenté par M. Merklen à la Société médicale des hôpitaux, on voit en lisant l'observation que seulement l'orifice et les premiers centimètres ont été examinés.

Dans les 53 cas restant, les artères coronaires ont été trouvées

atteintes d'athérome, de calcification et de sténose plus ou moins accentuée. Il est vraisemblable que l'examen a été superficiel et que l'on n'a pas recherché si les artères étaient perméables.

Le siège de la rupture et la description que les différents auteurs donnent des altérations qu'ils ont constatées, correspondent assez bien aux caractères que nous avons donnés de l'infarctus.

Siège. — Nous venons de voir la prédominance remarquable des ruptures au niveau du ventricule gauche. De plus, toutes les régions de ce ventricule ne sont pas atteintes avec une égale fréquence. Elles siègent à la face antérieure, beaucoup plus fréquemment qu'à la face postérieure, et c'est en général un peu au-dessus de la pointe, dans la région moyenne, près de la cloison, que l'on découvre la solution de continuité. Lorsque la rupture est à la face postérieure, elle est ordinairement peu éloignée du bord gauche et occupe la région moyenne plutôt que la pointe. On voit ainsi qu'il y a une identité de siège remarquable entre le territoire de l'infarctus et celui des ruptures du cœur. Tous deux ont leur maximum de fréquence au niveau des deux tiers inférieurs du ventricule gauche près de la cloison.

Quelques observations relatent que le siège de la rupture, c'est-à-dire l'orifice externe, était près de la base du ventricule, c'est-à-dire en un point où l'on ne trouve presque jamais d'infarctus. Ces cas paraissent aller à l'encontre de l'idée que nous soutenons; mais un examen plus approfondi montre qu'ils rentrent dans la loi commune. Un stylet introduit par l'orifice externe ne pénètre pas directement dans la cavité ventriculaire, il chemine de haut en bas à travers des couches de faisceaux musculaires dissociés, et ne pénètre dans le ventricule que beaucoup plus bas, dans le tiers moyen ou la moitié inférieure. Le siège des altérations est à ce niveau. Le sang, après avoir fait irruption dans le foyer nécrosé, a cherché un orifice de sortie : il s'est créé un chemin en suivant les interstices musculaires et a fini par crever les dernières couches musculaires sous-épicardiques, plus ou moins loin du point où il a pénétré dans le myocarde.

Cette similitude de localisation n'est pas sans importance. Une altération myocardique d'origine quelconque toxique, infectieuse, comme un abcès, ne peut avoir un siège toujours identique. Il n'y a que les lésions qui sont sous l'influence d'une distribution vasculaire pour affecter un siège identique.

Lésions myocardiques. — On ne croit plus guère aujourd'hui aux ruptures spontanées se faisant sur un myocarde sain ; l'existence d'altérations de la fibre musculaire est reconnue comme indispensable.

Cependant les altérations signalées dans les cas de rupture myocardique ne sont pas toujours identiques. Du reste, l'examen n'a pas toujours été pratiqué avec suffisamment de soin. Bon nombre d'auteurs se sont contentés de mentionner simplement l'aspect macroscopique, sans rechercher au microscope l'état des fibres musculaires.

Nous allons examiner brièvement ces différentes altérations et voir comment on doit les interpréter. Voici rassemblées les lésions que l'on relève dans les observations.

Ramollissement cardiaque ou myomalacie.

Dégénérescence graisseuse.

Apoplexie cardiaque.

Dissociation segmentaire des fibres musculaires.

Ces diverses dénominations pourraient faire croire, au premier abord, à des altérations de nature très différente. Il n'en est rien, et si l'on se rappelle les descriptions que nous avons données de l'infarctus, nous voyons que nous sommes ici en présence des mêmes altérations.

Ramollissement cardiaque. — C'est une expression assez vague, qui ne correspond qu'à un état physique du myocarde : la diminution de résistance. Mais nombre d'observations où cette expression est employée la font suivre de descriptions qui correspondent tout à fait à celles de l'infarctus : localisation de l'altération en certains points, formation de foyers qui tranchent franchement sur le muscle sain par leur couleur et leur consistance, etc.

Le terme de myomalacie, employé par quelques-uns, s'applique plutôt à certains caractères histologiques. C'est l'expression de Ziegler, et il l'a consacrée à la description des lésions de nécrose par oblitération artificielle.

Dégénérescence graisseuse. — C'est l'altération qui est notée dans le plus grand nombre d'observations. Odriozola semble la mettre en doute. Pour lui, ce n'est pas la dégénérescence graisseuse vraie, la fibre musculaire n'est pas dégénérée, ce n'est que l'adipose interstitielle. Nous ne partageons nullement cette opinion. Les exa-

mens que nous avons faits et les figures que nous en donnons démontrent irréfutablement l'existence de la dégénérescence graisseuse dans les cas d'oblitération vasculaire, et nous n'avons ainsi aucune raison de considérer comme des erreurs d'interprétation les cas où cette altération a été signalée.

Apoplexie cardiaque. — Les cas intitulés apoplexie cardiaque sont tout aussi probants. L'apoplexie n'est qu'un élément accessoire, qui ne se produit que par le fait d'une rupture incomplète du myocarde, et qui est toujours préparée par une altération nécrotique du myocarde.

Dissociation segmentaire des fibres cardiaques.—Robin, dans plusieurs observations de rupture du cœur, a noté cette altération et lui concède un rôle de première importance dans la production de la rupture. Nous avons montré plus haut que la dissociation segmentaire des fibres cardiaques était une des altérations que l'on rencontrait toujours dans les foyers d'infarctus, mais qu'elle n'existait pas seule et qu'elle était toujours accompagnée de dégénérescences profondes de la fibre. Les cas de Robin sont des cas ou l'examen a été incomplet et ne viennent nullement à l'encontre de la théorie que nous soutenons.

Quant à vouloir faire de la dissociation segmentaire l'altération principale qui occasionne la rupture, nous croyons que c'est un peu forcer les faits. L'altération de Landouzy-Renault est très fréquente, elle se rencontre dans des lésions myocardiques très différentes et semble alors n'être que tout à fait secondaire et de peu d'importance. Les dégénérescences qui se passent dans l'élément musculaire et qui finissent par le détruire complètement ont incontestablement une portée beaucoup plus grande. Ce sont elles surtout qui donnent au myocarde altéré sa friabilité et qui le prédisposent aux ruptures.

Nous voyons donc qu'en résumé les altérations musculaires signalées dans les cas de rupture du cœur, sont des altérations surtout régressives, entièrement superposables à celles que nous avons trouvées dans le cas d'infarctus. C'est donc une preuve de plus pour l'identité du processus pathogénique.

SYMPTOMATOLOGIE

Nous n'avons pas l'intention de faire ici une étude complète des ruptures du cœur ; cela a été fait ailleurs d'une façon magistrale par Barth, Odriozola, etc. Dans les caractères anatomiques, nous n'avons pris que ceux qui pouvaient nous être de quelque utilité pour la démonstration de notre thèse. C'est ainsi que nous avons laissé de côté le nombre, la grandeur, le sens de la rupture, les caractères de l'orifice interne et de l'orifice externe, la quantité de sang épanché dans le péricarde, etc. De même pour la symptomatologie, nous ne nous occuperons que de quelques symptômes particuliers, dont l'existence et la marche sont en rapport avec les lésions coronaires, et dont la pathogénie n'a pas toujours été bien comprise.

L'histoire clinique de la rupture du cœur se résume presque en attaques successives d'angine de poitrine. Fréquemment le seul symptôme est une syncope ou un accès d'angor brusque auquel succombe le malade. Aucun symptôme morbide antérieur n'était venu et n'avait permis de soupçonner un dénouement aussi brusque. C'est ainsi que bon nombre de ruptures sont survenues la nuit. Le sujet s'endort le soir bien portant ; le lendemain, on trouve un cadavre dans le lit. Les voisins, lorsque le malade couche dans un dortoir comme dans nos hospices de vieillards, n'ont rien vu d'anormal, n'ont été dérangés par aucun bruit. D'autres fois, le malade fait un mouvement, pousse un cri, accuse par un geste ou par la voix une terrible douleur dans la région précordiale et tombe mort.

Dans ces cas, l'oblitération vasculaire ne s'est manifestée par aucun phénomène morbide et le travail de désintégration musculaire qui en a été la conséquence s'est accompli sourdement, à l'insu du malade. Le premier symptôme, c'est-à-dire la mort, a été occasionné par l'irruption du sang dans le péricarde.

Ces cas ne sont pas les plus fréquents ; le plus souvent, au contraire, la rupture du cœur est précédée, à plus ou moins longue échéance, de phénomènes morbides qui sont l'indice d'un état de souffrance du myocarde. Ces phénomènes prémonitoires peuvent se diviser en deux classes : 1° phénomènes prémonitoires éloignés ; 2° phénomènes prémonitoires immédiats.

Les premiers peuvent précéder la rupture de plusieurs semaines à plusieurs mois ; ils sont constitués par des accès angineux dont

nous avons donné la description à propos de l'infarctus cardiaque. Nous les avons assimilés à la claudication intermittente des extrêmités, et montré qu'on devait les comprendre comme des phénomènes de *méiopragie* fonctionnelle. Toute cette période correspond à un rétrécissement marqué des coronaires, avec ischémie passagère fonctionnelle ; c'est une période à laquelle on pourrait donner le nom de *préoblitérante.*

Les phénomènes prémonitoires *immédiats* sont d'une gravité beaucoup plus grande ; ils précèdent la rupture de douze, vingt-quatre, ou quarante-huit heures, quelquefois plus, deux et trois jours, et sont constitués par un ou une série de violents accès d'angine de poitrine, à tendance syncopale, avec sensation de mort imminente et production de phénomènes asphyxiques. Leur durée est variable. L'acmé des phénomènes dure une à deux heures, puis le calme se rétablit peu à peu, entrecoupé de petits accès moins sérieux. Souvent il y a entre ces phénomènes graves prémonitoires et les phénomènes graves terminaux, la mort, une période d'accalmie presque complète, pendant laquelle le malade peut se lever, marcher, se sentir à l'aise, et croire que son affection est complètement disparue.

Ces phénomènes, pour nous, sont la traduction clinique de l'oblitération artérielle. Lorsqu'ils sont suffisamment intenses, ils peuvent entraîner la mort, et l'on a des autopsies où l'on trouve une oblitération des coronaires avec un commencement de nécrose du myocarde sans rupture. Dans le cas contraire, la survie qui succède à ces accès d'angor est de courte durée, car le myocarde, tout d'abord simplement privé de sang, entre en dégénérescence. Le muscle se ramollit à mesure que progressent les phénomènes de nécrose et bientôt il devient incapable de résister à la pression du sang des ventricules : il se rompt.

Cette marche en deux temps des accidents est très nette dans nombre d'observations. Dans d'autres, elle est plus ou moins masquée par l'adjonction d'autres phénomènes, mais une étude attentive permet presque toujours de reconnaître quelques jours avant la mort l'existence d'accidents graves qui ont menacé la vie des malades.

Du reste, cette évolution des accidents n'a pas échappé aux auteurs qui ont écrit sur ce sujet. Barth divise les ruptures du cœur en trois formes : *a*, une forme syncopale, foudroyante ; *b*, une forme rapide ; *c*, une forme progressive. C'est dans cette dernière qu'il note une période d'accalmie.

Robin a également observé cette période dans les trois observations présentées par lui à la Société médicale des Hôpitaux, et il en étudie les caractères avec le plus grand soin ; mais la pathogénie qu'il en donne ne semble pas à l'abri de toute critique. Il attribue les accès angineux au fait même de la rupture. Le premier accès correspond à la déchirure de l'endocarde et à l'irruption du sang dans le myocarde; puis le sang chemine peu à peu dans les interstices musculaires. « A chaque pas en avant fait un peu brusquement dans la rupture répond une poussée douloureuse qui reproduit avec plus ou moins d'intensité l'accès primitif et vient exacerber la douleur due à la dissociation cardiaque originelle. » La mort survient lorsque la rupture est complète.

Le muscle mettrait donc à se rompre un, deux ou même trois jours. Cela nous semble long et peu en rapport avec la friabilité extrême du myocarde dans certaines ruptures. Dans bon nombre de cas, la solution de continuité du myocarde est franche, le sang passe directement de la cavité ventriculaire dans le péricarde ; ces cas évoquent plutôt l'idée d'une rupture faite d'un seul coup, en un seul temps. Le sang n'a pas infiltré le myocarde, n'a pas cherché longtemps son orifice de sortie. De plus, on ne se rend pas bien compte pourquoi le premier accès d'angine de poitrine, celui qui correspond à la déchirure endocardique, serait plus intense que les autres. Si c'est au cheminement du sang à travers le myocarde que sont dus les accès d'angine, ces derniers devraient au contraire devenir de plus en plus intenses, à mesure que le sang progresse et se rapproche du péricarde.

Cette théorie suppose que la rupture se fait de dedans en dehors, de l'endocarde vers le péricarde. Les faits se passent probablement ainsi dans certains cas, mais qui nous dit que l'inverse ne peut pas avoir lieu, que la solution de continuité ne commence pas du côté du péricarde, pour se continuer à travers le myocarde jusqu'à la cavité ventriculaire? N'avons-nous pas certaines observations de cardiorrhexie où les ruptures étaient multiples, les unes complètes, c'est-à-dire occupant toute l'épaisseur du myocarde, et les autres incomplètes? Parmi ces dernières, il en est qui n'intéressent que les couches les plus superficielles sous-jacentes au péricarde. L'observation de Féréol et Cauchois est un exemple très net de ce mode de formation des ruptures du myocarde.

Nous sommes beaucoup plus porté à croire que le cœur, sain avant

l'oblitération artérielle, manifeste l'ischémie d'un de ses territoires par une violente attaque d'angine ; mais la musculature à ce moment est encore résistante, elle n'est pas atteinte dans sa vitalité, la rupture n'est pas concomitante de l'oblitération, c'est-à-dire de l'accès angineux.

Le travail de désintégration musculaire commence ensuite. Il se fait sourdement et demande un certain temps pour arriver à un degré de ramollissement suffisant pour permettre la rupture. Cette période correspond à la période de calme ou de petits accès angineux. Enfin les accidents graves terminaux apparaissent quand la rupture se produit.

Ces accidents graves terminaux peuvent être de deux sortes, ou la mort subite, ou la mort lente progressive.

La mort subite est la terminaison la plus fréquente. Le malade, après un à deux jours d'accalmie, est pris brusquement d'une violente douleur précordiale, absolument comparable à celle qu'il a déjà éprouvée les jours précédents, et tombe mort en ayant à peine le temps de proférer quelques paroles. C'est pour ainsi dire moins à l'inondation péricardique qu'à l'élément syncopal de la douleur que le malade succombe ; aussi, ne trouve-t-on dans certains cas qu'une minime quantité de sang dans le péricarde. L'arrêt brusque des contractions cardiaques n'a pas donné à l'hémorragie le temps de se produire.

Dans d'autres cas, la mort est plus lente à se produire ; le malade éprouve bien encore une attaque d'angine de poitrine avec tendance syncopale, mais la syncope ne va pas jusqu'à arrêter complètement les battements du cœur ; l'hémorragie intra-péricardique se produit, et aux accès purs d'angine de poitrine viennent se joindre d'autres éléments, constitués surtout par des accès de dyspnée et des phénomènes d'asphyxie et d'asystolie. C'est dans ces cas que l'on a pu constater, rarement il est vrai, une brusque augmentation de la matité précordiale, avec affaiblissement et éloignement des bruits du cœur. Cet état dure quelques minutes, ou même quelques heures, et le malade meurt par le progrès des phénomènes d'asphyxie et d'asystolie.

CHAPITRE IV

PLAQUES FIBREUSES DU MYOCARDE

Division des myocardites chroniques :

1° Myocardite scléreuse hypertrophique (type Rigal, Juhel-Renoy).
2° Plaques fibreuses du myocarde.

Anatomie pathologique.

Siège. — Aspects macroscopique et microscopique. — État des vaisseaux.

Théories pathogéniques.

1° Théorie de l'action directe. — 2° Théorie de l'ischémie. — 3° Théorie mixte de Nicolle.
Théorie de l'infarctus basée sur : 1° la topographie des lésions; 2° les altérations histologiques; 3° les lésions coronaires.
Nécrose moléculaire et nécrose insulaire. — Influence de la circulation anastomotique supplémentaire sur la formation de foyers à stades différents d'évolution.

DIVISION DES MYOCARDITES CHRONIQUES

Nous avons déjà eu, au commencement de ce travail, l'occasion de montrer la confusion d'idées qui règne à l'heure actuelle dans la conception des altérations chroniques du myocarde. Il n'est pas inutile d'y revenir ici, afin de montrer à quelle variété de myocardites nous appliquons la théorique pathogénique de l'infarctus.

Nous croyons que l'on peut ramener à deux types différents les descriptions des auteurs au sujet des myocardites chroniques.

Le premier type est celui de la *myocardite scléreuse hypertrophique*, tel qu'il est compris par Rigal, Juhel-Renoy, Letulle et Debove, Huchard et Weber, etc. Le prototype en serait l'*hypertrophie cardiaque* dans les affections chroniques des reins. La sclérose cardiaque, d'après les descriptions données, serait disséminée à tout l'organe, et c'est à elle que serait due l'augmentation du volume du cœur.

Nous n'avons pas à nous prononcer ici sur la réalité de l'existence de ce type, à dire si, oui ou non, dans les hypertrophies cardiaques primitives (Rigal et Juhel-Renoy) ou secondaires (Debove et Letulle, Huchard), l'augmentation de volume de l'organe est toujours liée à la sclérose, ou si ce n'est qu'une simple hypertrophie musculaire ; mais ce que nous tenons à faire remarquer, c'est que ces lésions sortent du cadre de celles qui sont produites par l'oblitération des artères coronaires.

Le second type est celui des myocardites localisées, que l'on dénomme, à plus juste titre, plaques fibreuses du myocarde, afin de les séparer des myocardites scléreuses hypertrophiques, et de préciser leur caractère essentiel, la localisation des lésions en certains points du myocarde.

L'existence de ces foyers scléreux n'est pas à démontrer ; leur volume souvent considérable les avait fait remarquer même des plus anciens anatomistes : Morgagni, Bristowe, Hamernjk, etc. Les expressions de myocardite, cirrhose, callosités (*Schwielen* pour les Allemands), plaques atrophiques (Letulle), leur ont été successivement appliquées.

Mais ce n'est qu'en ces dernières années que des recherches plus attentives ont été faites pour en élucider les caractères anatomiques et la pathogénie ; les noms de Weigert, Huber, Leyden, Letulle, Nicolle sont liés à cette étude.

Nicolle, dans sa thèse sur *les grandes scléroses cardiaques*, expose d'une façon magistrale les lésions, leur histogenèse, et met en parallèle les différentes théories pathogéniques, sans se prononcer en faveur de l'une d'elles. C'est cependant, en nous basant sur les descriptions de cet auteur et sur plusieurs faits qui nous sont personnels, que nous espérons établir l'origine ischémique par oblitération artérielle de ces altérations.

ANATOMIE PATHOLOGIQUE

Le volume du cœur est souvent augmenté. Cette hypertrophie est cependant loin d'être constante. Le poids peut osciller aux environs de 400 grammes et quelquefois atteindre les chiffres de 600 grammes et plus.

L'aspect extérieur est peu modifié, car les deux ventricules participent également à l'hypertrophie. Fréquemment, lorsque les altéra-

tions myocardiques sont très intenses, le péricarde présente à leur niveau quelques lésions, opacité et même adhérences partielles plus ou moins étendues.

Les cavités cardiaques, oreillettes et ventricules, ne présentent pas en général de modifications. Ce n'est que dans les cas extrêmes, où une grande partie de la paroi myocardique est remplacée par du tissu fibreux, que la forme de la cavité ventriculaire est modifiée; et l'on peut même constater tous les intermédiaires entre la plaque fibreuse la plus minime et les anévrismes pariétaux, tels que nous les décrirons dans le chapitre suivant. Du reste, les rapports qui unisssent l'anévrisme et la plaque fibreuse ont été reconnus par le plus grand nombre des auteurs qui ont étudié la question, Huber, Leyden, Nicolle, et c'est en se basant sur ces faits que l'on a édifié la théorie myocardique de l'anévrisme pariétal.

L'endocarde participe presque toujours aux altérations du myocarde. Il est simplement épaissi et opaque dans les cas où les altérations sont peu intenses, mais il peut s'hypertrophier et se confondre avec le tissu fibreux sous-jacent, quand celui-ci a pris un grand développement et a remplacé une grande partie de la paroi myocardique. C'est dans ces cas que l'on voit des caillots sanguins se former et constituer une thrombose pariétale au niveau des points malades.

Les foyers de sclérose ne sont pas disséminés d'une façon indifférente dans tout le myocarde. Ils offrent des points d'élection nettement définis.

Le ventricule gauche en est pour ainsi dire le siège exclusif. Les oreillettes sont presque toujours saines. Le ventricule droit est rarement touché ; quand il présente des altérations, c'est au niveau de la pointe ou sur sa paroi postérieure. Au ventricule gauche, les plaques fibreuses occupent avec une prédilection marquée la moitié ou les deux tiers inférieurs de la paroi antérieure. La cloison interventriculaire, dans toute la partie qui correspond à cette région, est également atteinte avec une très grande fréquence. Dans d'autres cas moins nombreux, c'est le bord gauche et la paroi postérieure du ventricule gauche qui présentent les lésions.

Ces foyers scléreux, au niveau de ces points d'élection, ne peuvent pas passer inaperçus : ils sont constitués par des étoiles fibreuses plus ou moins épaisses, occupant souvent toute l'épaisseur de la paroi.

Examinés sur une coupe longitudinale, ils sont dirigés parallèlement aux faisceaux musculaires et se présentent comme un pont, une intersection fibreuse entre deux points du myocarde ; leurs extrémités s'effilent et se perdent dans le muscle. On pourrait les assimiler, aussi bien au point de vue anatomique qu'au point de vue physiologique, aux intersections aponévrotiques qui sillonnent certains muscles. Ces foyers peuvent être disséminés çà et là, s'anastomosant plus ou moins par leurs extrémités et laissant entre eux des intervalles remplis par du myocarde sain ; d'autres fois, ils sont confluents, présentent un centre où tout le myocarde est remplacé par du tissu de sclérose ; les foyers périphériques rayonnent autour de ce centre et deviennent de plus en plus petits.

Ces plaques fibreuses présentent des caractères très nets. Elles sont de couleur blanc bleuâtre, transparentes avec des reflets nacrés ; elles rappellent entièrement l'aspect des aponévroses. Leur consistance est ferme, dure ; elles se rétractent facilement et, sur une coupe de la paroi cardiaque, on voit le foyer scléreux s'effondrer, alors que le tissu musculaire avoisinant fait saillie.

Mais, à côté de ces foyers, on voit souvent une autre lésion différente par l'aspect extérieur. « Il s'agit d'un tissu blanc jaunâtre ou blanc grisâtre, mat et humide à la coupe, non déprimé au-dessous du myocarde ambiant, et n'entraînant jamais l'amincissement de la paroi, quelle que soit l'étendue dans laquelle il l'a envahie. Ce tissu, qui rappelle celui de quelques cirrhoses par sa mollesse et la propriété qu'il a de se laisser étirer et plier dans une certaine mesure, se rattache à la sclérose type par une série d'intermédiaires [1]. »

Les lésions microscopiques ne sont pas moins intéressantes. Nicolle en a fait une étude approfondie.

Nos examens nous ont permis de contrôler et de confirmer les descriptions de cet auteur. Nous allons résumer ici rapidement les principales altérations que l'on rencontre.

Ce sont essentiellement des foyers de sclérose, plus ou moins anciens, autour desquels on trouve quelquefois des foyers de dégénérescence des fibres cardiaques, et d'état alvéolaire.

Les foyers de *sclérose adulte* sont en général les plus abondants, ils peuvent même exister à l'état isolé. Leurs caractères microscopiques sont peu intéressants. Ils sont constitués par des faisceaux

---

[1] Nicolle. *Les grandes scléroses cardiaques*. Thèse. Paris, 1889.

connectifs plus ou moins volumineux, ondulés, fibrillaires, à direction parallèle à celle des faisceaux musculaires. Les cellules fixes sont petites, aplaties et très rares. Le phénomène le plus curieux est la présence fréquente de fibres élastiques. Çà et là on voit encore quelques blocs pigmentaires aplatis entre deux faisceaux connectifs adjacents.

Les foyers de *sclérose jeune ou molle* sont plus rares. Ils sont du reste constitués par les mêmes éléments que les foyers de sclérose adulte. Mais les faisceaux connectifs sont plus lâches, les cellules fixes plus nombreuses, les espaces interfasciculaires plus larges et occupés par un nombre plus ou moins considérable de blocs pigmentaires.

Les fibres cardiaques, qui avoisinent ces différents foyers, présentent fréquemment des dégénérescences diverses, granulo-pigmentaire ou granulo-graisseuse. La disparition de l'élément contractile qui en est le résultat donne à la coupe un aspect alvéolaire que nous avons déjà décrit.

Système artériel. — L'examen des coronaires n'a pas toujours été pratiqué avec assez de soin. Ainsi, sur les trois cas qui ont servi de base aux descriptions de Nicolle, une fois l'état des coronaires n'est pas signalé ; dans les deux autres cas, on fait cette simple mention : athéromateuses. On n'a pas recherché s'il existait une oblitération.

Dans nos cas personnels, où nous avons eu affaire à des lésions analogues, nous avons trouvé les coronaires toujours extrêmement malades et oblitérées. Dans le traité de Huchard on trouve également quelques observations où l'oblitération a été reconnue en même temps qu'existait une transformation scléreuse du myocarde.

THÉORIES PATHOGÉNIQUES ÉMISES AU SUJET DE CES ALTÉRATIONS

Nicolle les a parfaitement résumées et synthétisées. Deux processus sont en présence : « ou bien la sclérose est due à l'action directe des causes qui l'engendrent ; ou bien celles-ci n'agissent qu'en empruntant le mécanisme détourné de l'*ischémie* par endartérite. »

D'où deux théories : *a*. Théorie de l'action directe ; *b*. Théorie de l'ischémie.

A. Théorie de l'action directe. — C'est la théorie de la sclérose inflammatoire avec toutes ses modalités : périartérite primitive se propageant au muscle, c'est-à-dire lésion scléreuse systématisée et subordonnée à une distribution vasculaire ; inflammation conjonctive dans un territoire quelconque, sous l'influence d'une cause toxique ou infectieuse, c'est-à-dire lésion non systématisée et non subordonnée à une distribution vasculaire, etc. Qu'il y ait des lésions scléreuses du myocarde occasionnées par ces processus, cela ne fait aucun doute. Un foyer pyohémique, une gomme syphilitique, un tubercule, etc., du myocarde, rentrent dans le cadre de ces lésions. La période aiguë passée, elles laisseront comme vestige une cicatrice, une petite plaque fibreuse. Mais, il faut bien l'avouer, les plaques fibreuses, telles que nous venons de les décrire, ne semblent pas entrer dans le cadre de ces altérations. Nous ne nous expliquerions pas ainsi leur localisation si spéciale en certains points du cœur, ni la fréquente coexistence de lésions coronaires.

B. Théorie ischémique. — Deux processus s'y rattachent : *a*, celui de la sclérose dystrophique ; *b*, celui de la sclérose par cicatrice d'un territoire nécrosé.

La théorie de la sclérose dystrophique promulguée par H. Martin a eu un grand crédit. Nous l'avons déjà exposée et critiquée en partie. Elle ne cadre pas avec les faits, et ne permet pas plus d'expliquer les scléroses du myocarde que l'athérome des gros vaisseaux.

La théorie de l'ischémie par oblitération artérielle a surtout cours en Allemagne ; ses principaux défenseurs sont Hüber, Ziegler, Weigert, Leyden. Du reste, ils ne la comprennent pas tous de la même façon. Hüber admet une endartérite oblitérante des petits vaisseaux : la dégénérescence qui en résulte se fait cellules par cellules, la *nécrose est moléculaire* ; la sclérose de cette façon évolue d'une manière plus ou moins rapide mais *progressivement*.

Ziegler prétend au contraire que l'oblitération siège sur un vaisseau de calibre plus ou moins gros, de sorte que le territoire nécrosé englobe toujours un certain nombre de fibres, la *nécrose est insulaire*. Ainsi compris, le processus de sclérogenèse évoluera parallèlement aux oblitérations artérielles successives, il sera caractérisé par le développement d'une série de foyers successifs.

Nous verrons dans un instant ce que l'on doit penser de ces différentes théories. Enonçons seulement l'opinion de Nicolle qui semble

résumer à l'heure actuelle les opinions admises en France. Il penche vers une théorie mixte.

« La sclérogenèse se caractérise essentiellement par le développement d'une *série de foyers*, qui débutent presque toujours au niveau des *points de moindre nutrition*. Dans chacun de ces foyers *la lésion de la fibre* est *brutale* et *passive*, *la réaction du stroma*, au contraire, *lente et active*. La présence dans un même cœur des divers stades de l'évolution cirrhotique, prouve que celle-ci doit suivre une marche beaucoup plus rapide qu'on n'a coutume de le penser. Dans tous les cas, c'est une marche successive et *non progressive*. On est en droit de se demander si l'ischémie par endartérite n'ajoute pas ses effets à ceux de la cause irritante, en exagérant la vulnérabilité de la fibre et en diminuant la force de réaction du stroma. »

Nicolle tend à admettre, dans cette dernière phrase, que la sclérose est la résultante de deux facteurs : 1° d'une cause prédisposante, indirecte, l'ischémie du myocarde par suite de l'endartérite ; 2° d'une cause irritante indéfinie, agissant directement sur les éléments myocardiques.

Notre façon d'envisager la pathogénie de ces altérations est moins ambigüe et plus catégorique. C'est la théorie de l'ischémie par oblitération artérielle et de la cicatrice du foyer nécrosé, que nous admettons. Nous arrivons ainsi à peu près aux mêmes conclusions que les Allemands, et notre théorie ne diffère que très peu de celle de Ziegler.

Nous basons cette interprétation sur :

1° La topographie des lésions ;
2° Les rapports qui les unissent aux anévrismes pariétaux ;
3° Les caractères histologiques ;
4° La coexistence de lésions coronaires.

1° Topographie des lésions. — Nous avons insisté sur leur localisation à certaines régions du ventricule gauche, la partie inférieure de la paroi antérieure et la cloison en particulier. C'est au niveau de ces mêmes régions que nous avons trouvé des altérations relevant directement de l'oblitération des coronaires, les infarctus, les ruptures spontanées.

Le territoire occupé par les plaques fibreuses est fixe et subordonné à une distribution vasculaire. Pour les altérations de la partie antérieure du ventricule gauche et de la cloison, qui sont les plus fré-

quentes, ce territoire est celui du rameau interventriculaire antérieur, et nous savons que cette artère est celle qui est la plus fréquemment atteinte par l'endartérite et qui est le plus facilement oblitérée. Dans les cas où les foyers scléreux occupent la face postérieure ou le bord gauche du ventricule gauche, ils ne sortent pas des limites du territoire irrigué par les branches descendantes qui naissent du rameau auriculo-ventriculaire. Nous avons vu qu'après le rameau interventriculaire, ce sont ces artères qui s'oblitèrent le plus souvent.

2° Rapports qui unissent les anévrismes pariétaux et les plaques fibreuses. — Les localisations sont identiques. Entre les anévrismes et les plaques fibreuses il n'y a qu'une différence de volume. L'anévrisme peut être énorme et occuper quelquefois les deux tiers inférieurs de la paroi ventriculaire; d'autre part, il peut être réduit à la grosseur d'une noix ou même d'une noisette. De leur côté, les plaques fibreuses, minimes dans certains cas, peuvent atteindre de fortes dimensions, occuper toute l'épaisseur de la paroi, se prolonger sur plusieurs centimètres de longueur et déformer la cavité ventriculaire. Rien alors ne les différencie des anévrismes. Entre les plaques fibreuses les plus petites et les anévrismes les plus étendus, on trouve tous les intermédiaires.

Les caractères microscopiques de structure sont également les mêmes, tissu fibreux plus ou moins dense ou même calcifié dans les cas anciens, sclérose molle avec débris pigmentaires dans les cas récents. Si l'on est forcé d'admettre, comme le font, à l'heure actuelle, le plus grand nombre des pathologistes, l'identité de nature des anévrismes et des scléroses du myocarde ; si l'un, l'anévrisme, ne peut être considéré que comme le type le plus élevé de l'autre, la sclérose du myocarde, on doit fatalement admettre la même identité pathogénique. Or nous démontrerons dans le chapitre suivant que le plus grand nombre des anévrismes pariétaux, sinon tous, relèvent d'une oblitération artérielle. Pourquoi n'en serait-il pas de même des plaques fibreuses ?

3° Altérations histologiques. — Pour Nicolle, l'histogenèse des plaques fibreuses peut être divisée en quatre stades : 1° la dégénérescence granulo-fragmentaire ; 2° l'état réticulaire ; 3° la sclérose molle ; 4° la sclérose dure. « La lésion de la fibre est brutale et passive » ; elle évolue par foyers distincts ; « la réaction du stroma est,

au contraire, lente et active ». Il s'agit donc d'une dégénérescence par foyers, dégénérescence insulaire, et d'une cicatrisation par tassement et hypertrophie du tissu conjonctif de soutènement. Ces altérations s'identifient, pour ainsi dire complètement, avec celles que nous avons décrites comme relevant de l'infarctus. Le premier stade est la dégénérescence granulo-fragmentaire de la fibre, c'est, pour nous, la dégénérescence granulo-pigmentaire. Nous avons trouvé, de plus, de la dégénérescence graisseuse des éléments myocardiques. C'est donc au complet le premier stade de l'infarctus ou stade de lésions dégénératives.

L'état réticulaire de Nicolle est ce que nous avons décrit sous le nom d'état alvéolaire. Nous l'avons considéré comme le second stade de l'infarctus. Les stades de scléroses molle et dure sont identiques à ceux que nous avons décrits dans les cas d'oblitération artérielle.

4° Altérations du système coronaire. — L'état des vaisseaux nourriciers du cœur n'a pas toujours été noté. Cependant, dans le plus grand nombre de cas, il est spécifié qu'ils étaient athéromateux. Dans d'autres cas, où l'examen a probablement été fait plus complètement, on signale des rétrécissements multiples et même des oblitérations.

Dans l'observation 2 de la thèse de Nicolle, on trouve cette mention : *coronaires modérément athéromateuses*. Leur perméabilité n'est pas même mise en doute. Dans la description des coupes faites sur la portion de myocarde située au-dessus du foyer scléreux, il est noté que des artères de calibre étaient complètement oblitérées par un caillot. La relation de causalité entre l'oblitération artérielle, qui est au-dessus, et la lésion myocardique, qui est au-dessous, nous paraît évidente.

Nous-même avons vu plusieurs observations où les coronaires étaient complètement oblitérées. Dans ces cas, la discussion n'est plus permise et la théorie ischémique est prouvée. Un examen plus approfondi des coronaires, non seulement du tronc, mais aussi des fines branches ventriculaires, devra être pratiqué, dans les cas qui seront publiés ; nous ne doutons pas que l'on y rencontre plus fréquemment des oblitérations.

La théorie ischémique de ces lésions nous paraît indiscutable ; mais le processus de l'ischémie a été interprété de plusieurs façons par les auteurs. Ce sont ces opinions qu'il nous reste à exposer et à discuter.

a. L'oblitération peut siéger sur les plus fines artérioles et la nécrose se fera alors fibre par fibre. C'est la théorie de la nécrose moléculaire de Huber.

b. La nécrose peut se faire par îlots successifs, nécrose insulaire de Ziegler.

c. La nécrose peut être massive.

A. La théorie de la nécrose moléculaire de Huber suppose que l'oblitération se fait par endartérite oblitérante et qu'elle siège sur les plus fins rameaux artériels. De cette façon, le processus de sclérogenèse est progressif et ne se fait pas par à-coups successifs.

Les faits ne cadrent pas parfaitement avec la théorie. Dans bon nombre de cas, on trouve, non pas quelques fibres çà et là, en voie de dégénérescence et à des degrés divers de transformation, on est plutôt en présence de foyers plus ou moins étendus, qui présentent des altérations au même stade, c'est-à-dire de même âge.

B. La théorie de la nécrose insulaire a été émise pour expliquer : 1° l'existence de plaques fibreuses multiples séparées par des intervalles sains ; 2° la coexistence de foyers à des stades différents d'évolution, les uns présentant de l'état alvéolaire par exemple, d'autres étant au stade de la sclérose dure. Dans ce cas, le processus de sclérogenèse évolue par à-coups successifs. L'oblitération siège alors, non sur les grosses branches coronaires, mais sur les petits rameaux de division.

Il est certainement des cas de plaques fibreuses qui doivent relever de ce processus, particulièrement ceux où l'on trouve des altérations récentes à côté d'altérations plus anciennes. Les différences de stades indiquent certainement une différence d'âge. Mais il ne faudrait pas croire que tous les cas relèvent de ce processus et qu'à chaque plaque fibreuse doit correspondre une oblitération du rameau qui irriguait la portion du myocarde dont elle a pris la place. Il est des cas où les plaques fibreuses sont très grandes et très confluentes, comme celles qui confinent à la formation anévrismale, qui ne peuvent s'expliquer par la fusion de plusieurs petites plaques fibreuses : elles relèvent plutôt de l'oblitération d'un gros rameau coronaire.

L'étude que nous avons faite de l'infarctus cardiaque va nous permettre d'expliquer quelques particularités. Nous avons vu que la production d'un infarctus du myocarde par oblitération d'un gros tronc, la branche interventriculaire par exemple, était fonction, *a* : du thrombus ; *b*, de l'intégrité plus ou moins parfaite de la coronaire

postérieure, et que c'était par ce moyen que l'on expliquait la présence des foyers multiples de sclérose séparés par des territoires sains. La cicatrisation dans ces cas amènera la formation de plaques fibreuses multiples, confluentes au centre et plus ou moins disséminées à la périphérie, et séparées par des points où le myocarde aura gardé son aspect normal.

La présence même de plaques à différents stades d'évolution s'explique, sans avoir recours à des oblitérations multiples. Les plaques où les lésions sont les plus récentes sont en général les plus excentriques, c'est-à-dire qu'elles siègent en un point où la circulation du myocarde tend à se rétablir par les voies anastomotiques. La plus minime influence, diminution de pression dans le système anastomotique ou nouvelle formation de plaques d'athérome qui rétrécissent le champ circulatoire, etc., diminueront d'autant la suppléance qui se faisait par les anastomoses, et de nouveaux foyers dégénéreront.

Dans ces cas la sclérogenèse évolue de deux façons. Les plaques fibreuses du centre sont contemporaines les unes des autres ; elles ont succédé aux foyers de nécrose qui se sont formés sous l'influence de l'oblitération. Les plaques fibreuses de la périphérie s'édifient successivement, à mesure que se rétrécit le champ circulatoire anastomotique.

Nous n'avons pas l'intention de faire ici la symptomatologie qui correspond à ces lésions. En effet, très souvent les plaques fibreuses ne s'accompagnent d'aucun symptôme ; ce sont des trouvailles d'autopsie.

D'autres fois, elles entraînent des troubles plus ou moins graves qui sont de même nature que ceux de l'anévrisme pariétal. Nous renvoyons donc, pour leur exposé, au paragraphe concernant la symptomatologie des anévrismes pariétaux.

CHAPITRE V

ANÉVRISMES DU CŒUR

Idées régnantes au sujet de la pathogénie. — Anatomie pathologique.

Siège. — Volume. — Forme. — Nombre. — Contenu. — État des séreuses. — Altérations du myocarde. — Étude des anévrismes par transformation fibreuse.

Théories pathogéniques. — Opinion de Cruveilhier.

Théorie péricardique. — Elle ne correspond pas à tous les faits. — Elle est impuissante à expliquer même les cas où il existe des adhérences péricardiques.

Théorie endocardique. — Elle est inadmissible.

Théorie myocardique. — La transformation fibreuse du myocarde est la cicatrice d'un infarctus.

Symptomatologie.

Absence de symptômes dans un grand nombre de cas. — Crises de dyspnée. — Accès angineux. — Bruit de galop. — Erreur qu'il peut faire commettre. — Mort brusque. — Mort lente.

IDÉES RÉGNANTES AU SUJET DE LA PATHOGÉNIE

Nous éliminons les anévrismes valvulaires, qui ne sont qu'une complication des endocardites, et les anévrismes de la partie supérieure de la cloison, dont la formation est sous la dépendance de conditions anatomiques particulières, entièrement indépendantes des altérations vasculaires. Nous ne retiendrons ici que les anévrismes des parois myocardiques, ceux que l'on dénomme anévrismes partiels ou anévrismes pariétaux.

Dans le court historique que nous avons fait au commencement de ce travail, nous avons démontré les conceptions pathogéniques qui ont été successivement émises à leur sujet.

L'origine endocardique, péricardique, myocardique, de l'altération

a été successivement soutenue ; le plus grand nombre des pathologistes à l'heure actuelle pense à une altération primitive du myocarde, et c'est la pathogénie de cette dernière qui est discutée. D'une façon générale, elle est considérée comme étant fonction de la sclérose des coronaires, et Odriozola, qui a résumé et mis au point la question, admet que ce sont des altérations lentes progressives d'origine ischémique par sclérose *artério-capillaire*.

Ici, comme pour les ruptures du cœur, nos conclusions ne sont pas absolument identiques aux siennes. Ce ne sont pas, pour nous, des altérations scléreuses lentes progressivement extensives, parallèlement à l'ischémie *artério-capillaire*. Nous y voyons plutôt le résultat d'une disparition d'une partie du muscle cardiaque, le vestige, la cicatrice d'un ancien infarctus nécrotique.

Nous allons résumer rapidement les caractères anatomiques des anévrismes pariétaux, afin d'avoir une base solide pour discuter ensuite les différentes pathogénies qui ont été proposées, et démontrer l'origine ischémique de ces altérations.

ANATOMIE PATHOLOGIQUE

Siège. — Les anévrismes du cœur ont un siège de prédilection pour les ventricules et particulièrement pour le ventricule gauche. Pelvet réunit 90 observations ; l'anévrisme dans 87 cas siégeait sur le ventricule gauche et trois fois seulement sur le ventricule droit. Odriozola, sur les 50 observations qui lui ont servi à soutenir l'origine artérielle des lésions, ne mentionne qu'un cas où l'anévrisme siégeait en même temps sur le ventricule droit et sur le ventricule gauche ; tous les autres étaient formés aux dépens des parois du ventricule gauche.

Les observations qui ont été publiées depuis, et particulièrement celles qui sont relatées dans les Bulletins de la Société anatomique, ont toujours trait également à des dilatations partielles du ventricule gauche.

Toutes les parties du ventricule gauche ne sont pas atteintes avec une égale fréquence. La pointe est un des points d'élection. Anévrismes de la pointe et anévrismes pariétaux sont presque des expressions synonymes. Breschet, se basant sur les observations qu'il avait eues, était arrivé à conclure que la pointe était leur siège exclusif. C'est une opinion trop absolue, car nombreux sont les cas

où la formation anévrismale respecte la pointe et occupe une toute autre région. Fréquemment il occupe la paroi antérieure du ventricule dans son tiers moyen ; dans ce cas, il empiète presque toujours sur la partie de la cloison qui est adjacente. Dans d'autres cas, bien moins nombreux, la formation anévrismale siège à la face postérieure du ventricule gauche, près du bord gauche, beaucoup plus près de la base que de la pointe.

Volume. — Le volume des anévrismes pariétaux est très variable. Quelquefois ce ne sont que de petits enfoncements de la pointe, gros comme une petite noix. D'autres fois, ce sont de larges pertes de substance du myocarde, occupant la moitié ou les deux tiers de la face antérieure du ventricule gauche et pouvant atteindre ainsi le volume d'un gros œuf de poule ou d'une orange. Entre ces deux limites extrêmes on peut rencontrer tous les degrés intermédiaires.

Forme. — Les anévrismes du cœur ne rappellent que de très loin la forme des anévrismes du système artériel. Pour faire un anévrisme du cœur, il n'est pas nécessaire qu'il y ait une dilatation partielle d'un point du myocarde, qu'il se forme une poche secondaire, saillante au dehors et communiquant avec l'intérieur de la cavité ventriculaire par un orifice plus ou moins rétréci. Le plus souvent, l'anévrisme pariétal n'est pas reconnaissable au dehors ; la forme du cœur n'est pas modifiée ; il faut ouvrir les ventricules pour le trouver. C'est alors que l'on voit, en un point de la cavité ventriculaire, une dépression plus ou moins large, creusée aux dépens de l'épaisseur du myocarde. Cette dépression dans certains cas n'est pas brusque, elle se fait lentement, progressivement, en allant des parties saines, où le myocarde a son épaisseur normale, vers les parties malades où la couche musculaire disparue, transformée en un tissu fibreux plus ou moins dense, n'atteint souvent que quelques millimètres d'épaisseur. Il n'y a pas alors formation de collet ; c'est l'*anévrisme diffus* de Thurnam. La cavité ventriculaire semble peu modifiée, elle paraît seulement agrandie de toute la portion du myocarde disparue.

Dans d'autres cas, les limites entre le muscle sain et le point où siège l'anévrisme sont très nettes, et sont marquées par un rebord saillant formant *collet*. La cavité ventriculaire paraît alors plus modifiée. L'anévrisme se montre comme un diverticule accessoire du ventricule. Ces caractères appartiennent de préférence aux anévrismes de la pointe. La cavité anévrismale limitée par son collet

circulaire peut s'agrandir par pression intérieure et modifier la forme extérieure du cœur. Ce dernier prend alors un aspect tout à fait caractéristique. Il paraît formé de deux dilatations superposées, une supérieure ventriculaire, une inférieure anévrismale, séparées par un point rétréci. Le cœur a la forme d'un sablier.

Nombre. — L'anévrisme du cœur est presque toujours unique. Il est vrai que l'on a communiqué plusieurs cas d'anévrismes multiples, mais ce titre ne doit pas faire penser à des dilatations anévrismales distinctes, siégeant en des points différents du myocarde. Ce ne sont pour la plupart que de simples bosselures ou des poches secondaires, surajoutées à la première et communiquant plus ou moins largement avec elle.

Contenu. — Dans quelques cas rares d'anévrismes diffus, au sens de Thurnam, c'est-à-dire d'anévrismes sans collet, on peut ne pas trouver de caillots. C'est l'exception, car le plus souvent la cavité anévrismale est remplie par des caillots sanguins quelquefois très anciens. Leurs forme, couleur, densité, degré d'adhérence varient selon les observations. Dans certains cas, ils sont mous, friables, noirâtres, assez facilement détachables du fond de l'anévrisme ; ils sont alors de formation récente. Dans d'autres cas beaucoup plus fréquents, ils présentent une adhérence extrême avec la poche anévrismale. En les détachant, on ne sait si l'on fragmente un caillot ou la paroi myocardique. Ils sont durs, très denses, se laissent difficilement entamer par le couteau. Leur couleur est d'un brun rougeâtre, strié de traînées noires. La partie qui correspond à la cavité du ventricule est toujours plus molle et friable ; elle est formée par des caillots cruoriques récents.

Quelquefois ils présentent dans leur intérieur une petite cavité kystique remplie d'un liquide sanieux puriforme, qui n'est formé que par de la fibrine en régression.

Etat des séreuses. — *Péricarde.* — Les lésions péricardiques sont pour ainsi dire constantes dans les anévrismes pariétaux. Tantôt ce n'est qu'une simple vascularisation exagérée avec épaississement du feuillet viscéral ; tantôt ce sont des adhérences plus ou moins étendues des deux feuillets. Cette dernière éventualité est de beaucoup la plus fréquente, et on a voulu lui faire jouer un rôle de première importance dans la production des anévrismes du cœur.

Ces adhérences sont quelquefois généralisées à tout le péricarde, il y a symphyse cardiaque totale ; beaucoup plus souvent, elles sont limitées exactement à la portion ectasiée.

La résistance de ces adhérences est très variable. On peut en rencontrer qui sont molles, lâches, celluleuses, se laissant facilement déchirer, tandis que, dans d'autres cas, elles sont extrêmement résistantes et ne permettent pas la séparation des deux feuillets péricardiques. Ce sont ces cas qui ont permis d'établir la théorie des anévrismes cardiaques par traction péricardique. Nous verrons dans quelques instants ce qu'il faut en penser.

Endocarde. — Comme pour le péricarde, les altérations y sont constantes. Nous avons déjà signalé la présence de caillots au niveau de la formation anévrismale. Lorsque ces caillots sont facilement détachables, l'endocarde apparaît, mais complètement modifié. Il a perdu son poli et sa transparence ; il est fortement épaissi et transformé en une plaque d'un blanc mat opaque comme de la porcelaine. A la périphérie de l'anévrisme, quand il n'y a pas de collet, cet aspect disparaît peu à peu et fait place insensiblement à l'endocarde sain. Dans les cas très nombreux où les caillots sont adhérents, les altérations endocardiques sont plus intenses. Il est même difficile et souvent impossible de dire si l'endocarde existe encore. Le fond de la poche est limité par du tissu fibreux envoyant des prolongements dans les parties profondes du caillot, et ce tissu fibreux fait corps avec celui qui forme la poche anévrismale. Rien ne permet de reconnaître là des caractères qui puissent se rapporter à l'endocarde.

Altérations du myocarde. — Pelvet divise les anévrismes pariétaux en : a) *anévrismes par transformation fibreuse* ; b) *anévrismes par dégénérescence graisseuse* ; c) *anévrismes par rupture* ; d) *anévrismes par apoplexie*. Il admet et donne des observations des deux premières variétés ; il met en doute l'anévrisme par rupture et considère comme rares les cas d'apoplexie cardiaque.

Nous diviserons les anévrismes en deux classes seulement, en nous basant sur les lésions de la paroi anévrismale. Dans un premier groupe nous ferons rentrer tous les cas où le muscle présente des lésions dégénératives aiguës. Le second groupe correspondra aux anévrismes par transformation fibreuse.

Notre premier groupe englobe les anévrismes par dégénérescence

graisseuse, par rupture, par apoplexie, tels que les a décrits Pelvet. Pour nous ce ne sont là que des infarctus myocardiques avec leurs caractères les plus typiques.

Nour avons vu dans le chapitre consacré à l'étude des lésions du myocarde, dans l'infarctus, que la paroi cardiaque était fréquemment amincie, et que l'endocarde présentait à ce niveau un caillot adhérent. Si l'on enlève ce caillot, on trouvera un agrandissement de la cavité ventriculaire, dû à l'effondrement du point où siège l'infarctus. On sera alors fondé à faire rentrer ce cas dans les anévrismes pariétaux.

Il en est de même pour l'apoplexie cardiaque. Nous avons suffisamment démontré que cet aspect était occasionné par une rupture incomplète du myocarde, avec diffusion du sang entre les faisceaux musculaires, et qu'elle était, comme la rupture complète, l'effet du ramollissement pariétal, secondaire à l'oblitération de l'artère nourricière.

Les cas d'*anévrisme par rupture*, de Pelvet, s'ils existent véritablement, doivent se confondre avec les cas d'apoplexie, et doivent alors reconnaître la même pathogénie.

Nous laisserons donc de côté ces anévrismes par lésions dégénératives aiguës du myocarde, car ils rentrent dans les descriptions que nous avons données de l'infarctus. Nous ne garderons ici que les anévrismes par transformation fibreuse, pour en discuter la pathogénie.

Dans ces cas, l'épaisseur de la paroi anévrismale est toujours très minime et quelquefois réduite à une petite lame de quelques millimètres d'épaisseur. Examinée au microscope, on n'y trouve plus trace de fibres musculaires ; l'élément contractile du myocarde a disparu et est remplacé par du tissu conjonctif plus ou moins dense. Dans quelques cas on a plusieurs lames de tissu fibreux séparées les unes des autres par du tissu plus lâche, favorisant les glissements et faisant l'office de véritable bourse séreuse. Dans d'autres cas, nous avons les différents aspects de sclérose molle ou dure avec ou sans hypergenèse de tissu élastique. Il arrive même, dans les vieilles altérations, que le tissu de sclérose s'incruste de sels calcaires et se transforme en une coque pierreuse résonnant sous le couteau qui la percute, et ne se laissant entamer que par la scie.

Si l'on examine la périphérie de l'anévrisme, afin de rechercher comment le myocarde disparaît et se transforme en tissu fibreux, il arrive souvent que l'on trouve des altérations des fibres musculaires

que l'on peut considérer comme des lésions de transition. Çà et là on voit quelques faisceaux de fibres atteints de dégénérescence granulo-pigmentaire ou granulo-graisseuse. En d'autres points, la logette musculaire apparaît vide, les pourtours ne sont plus marqués que par les fins tractus fibreux qui circonscrivent la cellule musculaire, et finalement ce tissu réticulé s'hypertrophie, se tasse et se transforme en un tissu fibreux plus ou moins dense.

Presque constamment, à la périphérie de l'anévrisme, et quelquefois en pleine poche anévrismale, on trouve de petits amas pigmentaires, vestiges d'hémorragies antérieures ou débris de la transformation pigmentaire qui a précédé la disparition de la fibre musculaire.

La circulation dans les parois de l'anévrisme subit toujours de profondes modifications. Les petites artérioles que l'on rencontre dans ces placards fibreux sont atteintes à un très haut degré par l'endardérite oblitérante. Les capillaires n'existent pas en certains points ; dans d'autres, ils sont énormément distendus par des globules. Leur paroi cède souvent sous l'effet de cette exagération de tension et il en résulte de petites hémorragies.

THÉORIES PATHOGÉNIQUES

Les théories émises pour expliquer les anévrismes du cœur sont nombreuses. Nous allons essayer de les grouper, un peu schématiquement il est vrai, en prenant pour base de division les altérations qui ont été considérées comme primordiales, mais la discussion en sera plus facile. Nous espérons ainsi démontrer que les unes sont complètement fausses, que les autres, tout en contenant une partie de la vérité, sont incomplètes, et que, seule, la théorie de l'infarctus du myocarde peut s'appliquer à l'immense majorité des faits.

Les altérations myocardiques sont incontestables dans les anévrismes pariétaux ; et la première question que l'on doit se poser, c'est de savoir si elles sont secondaires ou primitives, si elles ne sont que le résultat de la formation anévrismale ou si elles en sont la cause.

La première théorie a été soutenue par Cruveilhier. Dans son *Atlas d'Anatomie pathologique* il a merveilleusement figuré les altérations anatomiques des anévrismes par transformation fibreuse, et c'est dans les courtes descriptions qui sont annexées à ces figures

qu'il a à plusieurs reprises énoncé sa théorie pathogénique. « Supposons qu'un des points de la circonférence des ventricules offre moins de résistance que de coutume, que sa force contractile soit amoindrie, évidemment ce sera contre ce point que s'exercera tout l'effort du sang : cet effort du sang deviendra une cause d'*irritation* qui aura pour résultat la *transformation* des fibres musculaires en tissu fibreux, tissu cartilagineux et même en tissu osseux. » Il admet donc comme cause première une diminution de résistance d'un des points de la paroi ; les altérations anatomiques seraient secondaires. La pointe est le siège habituel des anévrismes, car c'est, d'après Cruveilhier, le point faible de la paroi ventriculaire.

Inutile de nous arrêter longtemps à cette théorie, car elle est loin de satisfaire l'esprit. Pourquoi, sans altération préalable, un des points du cœur serait-il plus faible qu'un autre ? pourquoi la pointe serait-elle plus que tout autre le *locus minoris resistentiæ* ? On ne se l'explique pas.

La conception d'une altération pariétale primitive diminuant en un point la résistance du cœur, et entraînant secondairement la formation d'une poche anévrismale, est incontestablement plus logique. Le myocarde sain doit résister à la pression sanguine ; si cette pression devient trop forte, si elle dépasse la résistance normale du muscle, toute la cavité cède sous l'effort et l'on a une dilatation du cœur, mais non pas un anévrisme, au sens où nous l'étendons ici. Quand le cœur cède en un point de la musculature, c'est que ce point est altéré ; l'anévrisme pariétal est une conséquence d'une lésion myocardique.

C'est là du reste un point qui est admis par tout le monde. Les divergences d'opinion commencent lorsque l'on recherche la cause première de cette altération myocardique.

L'examen anatomique des cœurs ectasiés a toujours permis de reconnaître des lésions de l'endocarde, du péricarde et du myocarde. Les auteurs, d'une façon générale, ont accordé à l'une de ces lésions une importance prépondérante : c'est tantôt l'endocarde, tantôt le péricarde ou l'endocarde. C'est elle la première en date et les altérations des autres membranes ne sont que secondaires et lui sont subordonnées. Nous aurons donc à examiner successivement les trois théories : 1° théorie péricardique ; 2° théorie endocardique ; 3° théorie myocardique.

1° Théorie péricardique. — Thurnam le premier insiste sur la coexistence fréquente d'altérations péricardiques avec les anévrismes du cœur. Pelvet fait les mêmes constatations ; il expose en quelques lignes le rôle que l'on serait tenté de faire jouer à cette lésion. Tout en admettant la possibilité de ce processus pathogénique, il n'y accorde qu'une médiocre confiance, car il ne connaît aucun fait « qui vienne démontrer la réalité de cette hypothèse ». C'est Rendu qui, lors d'une observation célèbre présentée à la Société médicale des hôpitaux, en 1887, s'est fait le champion de cette théorie. Pour cet auteur, la symphyse cardiaque localisée jouerait le rôle principal. Ce serait par traction excentrique que se formerait l'anévrisme. Il prend comme base d'argumentation un cas qu'il a observé et les nombreuses observations d'anévrismes pariétaux où l'on a mentionné l'existence d'adhérences péricardiques.

Cette façon de comprendre les anévrismes du cœur paraît passible de nombreuses objections.

Supposons une péricardite ancienne, ayant laissé comme vestige de son passage des adhérences très résistantes entre les deux feuillets de la séreuse, localisées sur une surface plus ou moins étendue. A chaque systole ventriculaire, selon les partisans de cette théorie, ce point sera immobilisé, il y aura traction excentrique, dilatation localisée de la paroi ventriculaire, dans toute l'étendue des adhérences, et formation d'un anévrisme. Mais nous ne voyons pas pourquoi et comment le myocarde disparaîtrait dans toute cette région, pourquoi il serait remplacé par du tissu fibreux, pourquoi l'endocarde lui-même s'épaissirait. Il faudrait alors avoir recours à la théorie de Cruveilhier, à la transformation fibreuse comme conséquence d'une dilatation partielle.

On nous fera, il est vrai, l'objection suivante : les tractions péricardiques répétées sans cesse à chaque systole, pendant des mois ou des années, entraîneront à leur suite une inflammation chronique du myocarde et son remplacement par du tissu fibreux. Ce fait n'est pas prouvé.

Nombreuses sont les autopsies où l'on trouve des adhérences péricardiques localisées, sans que le myocarde soit atteint de sclérose. De plus, il n'est pas exceptionnel de rencontrer des cas de symphyse cardiaque généralisée, ayant entraîné une dilatation de toutes les cavités cardiaques. Si la transformation fibreuse du myocarde doit avoir lieu par le fait d'adhérences péricardiques, c'est bien dans ces

cas extrêmes qu'on doit la rencontrer. Les cœurs dilatés par symphyse cardiaque peuvent bien nous présenter un myocarde plus ou moins altéré, mais jamais il n'est transformé en tissu de sclérose.

Il faut avoir recours à d'autres raisons pour expliquer la disparition du myocarde. Celle-ci vient facilement à l'esprit. Lors d'une péricardite aiguë, le muscle cardiaque ne reste pas toujours indemne ; il peut subir le contre-coup de l'inflammation de la séreuse et dégénérer dans une plus ou moins grande étendue. La phase aiguë de la maladie disparaît ; la péricardite aiguë se transforme en symphyse cardiaque, les fibres musculaires atteintes disparaissent également et ne sont plus représentées que par quelques tractus fibreux. La myocardite a été secondaire à la péricardite. Ce raisonnement est très juste, mais, pour juger de l'importance des altérations myocardiques, il faut avant tout se rendre compte de leur étendue.

Or, dans le cas de péricardite aiguë, les fibres musculaires sous-épicardiques sont atteintes, il est vrai, mais dans une minime étendue : c'est une inflammation toute superficielle, d'à peine quelques millimètres d'épaisseur, les fibres qui sont au-dessous sont absolument indemnes. C'est-à-dire que la paroi myocardique conserve, dans la plus grande partie de son épaisseur, toute sa vitalité.

La destruction d'une paroi ventriculaire, à la suite d'une péricardite, est encore à démontrer.

La théorie péricardique est donc impuissante à expliquer la formation des anévrismes pariétaux ; nous devons montrer maintenant qu'elle ne cadre que très imparfaitement avec le plus grand nombre des observations publiées.

Adhérences péricardiques, suffisamment résistantes, localisées au siége de l'anévrisme, telle est, pour les partisans de cette théorie, la condition indispensable de la formation anévrismale. Il s'en faut de beaucoup qu'on la rencontre dans toutes les observations.

Les altérations péricardiques sont pour ainsi dire constantes, mais elles ne sont pas toujours représentées par la symphyse. Fréquemment on trouve le feuillet viscéral plus ou moins épaissi, plus ou moins vascularisé dans la région de l'anévrisme, mais la symphyse n'existe pas. Nous pouvons citer au hasard les observations de Cruveilhier[1],

---

[1] Cruveilhier. *Atlas d'Anatomie pathologique.*

de Meuriot, de Fredet[1], de Bouisson[2], et plusieurs cas personnels[3] où la symphyse même légère n'existait pas.

D'autres fois, on trouve de la symphyse cardiaque, mais au lieu d'être en présence d'adhérences serrées, très résistantes, on ne rencontre que des brides celluleuses légères et très lâches que le doigt détache avec la plus grande facilité. Certes il ne vient pas à l'esprit, en présence d'un tissu si peu résistant, de vouloir lui faire jouer un rôle de traction suffisant pour entraîner la formation d'un anévrisme.

Enfin le siège lui-même des adhérences ne plaide pas toujours en faveur de la théorie péricardique. Il est indéniable que la symphyse a fréquemment les mêmes limites que l'anévrisme, mais cette superposition de lésions n'est pas constante. Dans certains faits les adhérences ne siègent que sur un point de l'anévrisme, en général au point culminant ; dans d'autres, beaucoup plus nombreux, elles empiètent sur le myocarde sain et on peut même constater une symphyse cardiaque totale.

Inutile de nous appesantir plus longtemps sur cette théorie, qui est insuffisante à nous expliquer les lésions du myocarde et qui ne concorde qu'avec un nombre restreint de faits.

2° Théorie endocardique. — Cette théorie a été comprise différemment par les auteurs.

Les uns admettent une rupture primitive de l'endocarde. Le sang refoule le myocarde et forme une poche anévrismale. C'est la théorie de l'*anévrisme faux consécutif*, de Bérard et Breschet.

Les autres admettent une endocardite pariétale, avec propagation de l'inflammation au myocarde sous-jacent. L'anévrisme est la conséquence de cette myocardite secondaire.

La théorie de l'anévrisme faux consécutif est applicable à un certain nombre de faits, en particulier aux anévrismes par lésions dégénératives des fibres musculaires. Ce sont les faits les plus rares, et on ne doit les interpréter que comme des ruptures incomplètes du cœur, c'est-à-dire que l'altération principale siège au niveau du myocarde qui est atteint de myomalacie. L'altération endocardique est contin-

---

[1] Pelvet *Anévrismes du cœur*. Thèse de Paris, 1867.

[2] Bouisson. *Anévrisme du cœur*. Société anatomique, 1889.

[3] Obs. 25, 27 de ce travail.

gente. Cette théorie, telle qu'elle était comprise par Bérard et Breschet, ne faisait pas entrer en ligne de compte les altérations myocardiques. Elle était donc incomplète.

Vraie pour les anévrismes par lésions dégénératives, l'est-elle pour les anévrismes par transformation fibreuse? Nous ne le pensons pas. Le cœur, dont l'endocarde est rompu et dont la portion musculaire est distendue et dissociée par le sang, entraîne presque fatalement la mort à brève échéance. Supposons qu'un individu, atteint de rupture incomplète, survive quelques jours; le myocarde dégénéré n'est pas une barrière suffisante pour résister à la pression sanguine intraventriculaire. Peu à peu le sang progressera, infiltrera les différentes couches et se créera un chemin jusqu'au péricarde. Le malade mourra de rupture du cœur, avant que son anévrisme ait eu le temps de subir la transformation fibreuse.

La théorie de l'endocardite primitive, avec propagation inflammatoire au myocarde sous-jacent, est parallèle à la théorie péricardique. Comme elle, elle est insuffisante et ne cadre pas avec tous les faits d'anévrisme.

Elle a été soutenue principalement par Forget, Mercier, Peacock, Rindfleisch, Pelvet, etc. L'endocardite aiguë ou chronique amènerait par propagation une inflammation du myocarde. Il y aurait transformation fibreuse de ce dernier et dilatation consécutive de tout le territoire sclérosé : telle est la filière des accidents.

Autant les endocardites valvulaires sont fréquentes, autant sont rares et exceptionnelles les endocardites pariétales primitives. De plus, il n'est nullement prouvé que l'inflammation partie de l'endocarde puisse se propager à toute l'épaisseur du myocarde, au point de le transformer en une lame de quelques millimètres d'épaisseur. Au niveau des muscles papillaires et des piliers du cœur, on trouve dans certains cas un peu d'endocardite chronique ; elle se révèle sur la coupe par une lame régulière de tissu fibreux de un demi a 1 millimètre d'épaisseur, mais dépassant rarement ces chiffres ; cette lame fibreuse représente plutôt l'épaississement de l'endocarde, qu'une inflammation myocardique propagée. Nous sommes loin de la transformation fibreuse de toute l'épaisseur de la paroi cardiaque.

Et enfin cette théorie ne nous explique pas la présence des altérations péricardiques, de la localisation si particulière de l'anévrisme à la paroi antérieure du ventricule gauche et à la pointe. Elle ne

tient pas compte des altérations des artères coronaires qui sont presque constantes. Elle est donc insuffisante.

3° Théorie myocardique. — C'est cette théorie qui est admise par le plus grand nombre des auteurs. Le myocarde sain résiste à la pression sanguine intra-ventriculaire ; une altération de cette paroi est nécessaire pour qu'elle puisse se laisser dilater, cette altération n'est pas secondaire à une lésion péricardique ou endocardique, elle siège primitivement au niveau du myocarde. C'est une myocardite. Dans cette conception, l'anévrisme du cœur n'est qu'une complication mécanique de la transformation scléreuse du myocarde.

Nous avons, au commencement du chapitre précédent, divisé les myocardites chroniques en myocardites scléreuses hypertrophiques, en plaques fibreuses du myocarde.

C'est à cette dernière variété de lésions que confinent les anévrismes pariétaux. Du reste, les principaux auteurs qui se sont occupés de la question, Huber, Leyden, Nicolle, etc., ont montré les étroites relations qui unissent les plaques fibreuses aux anévrismes et considèrent ces derniers comme une conséquence mécanique, obligée, de l'étendue et de la confluence des placards scléreux. Si donc il y a identité de nature entre ces deux altérations, il doit y avoir également identité dans la pathogénie.

En sorte que, pour nous, l'anévrisme pariétal est fonction de l'oblitération des coronaires. Un thrombus se fait au niveau d'un point rétréci, toute une portion du myocarde dégénère. Si la rupture du cœur ne se produit pas, le foyer de nécrose entre en régression, se cicatrise et laisse à sa place un placard fibreux plus ou moins grand. L'anévrisme est dès lors constitué.

La majorité des faits que nous avons vus, ou dont nous avons lu les observations, plaident en faveur de cette pathogénie.

Nous avons vu que l'infarctus siège particulièrement sur le ventricule gauche, au niveau de la face antérieure, près de la pointe, avec participation de la cloison. La face postérieure du ventricule gauche est atteinte moins fréquemment. L'anévrisme pariétal présente exactement ces mêmes localisations.

Le tissu fibreux qui constitue la paroi de l'anévrisme n'offre aucun caractère particulier qui permette de le différencier d'un tissu scléreux d'origine inflammatoire, par exemple. Cependant, il n'est pas rare de trouver à la périphérie du foyer tous les stades inter-

médiaires entre la dégénérescence de la fibre et son remplacement par du tissu fibreux : état alvéolaire, sclérose molle. Ils présentent tous les caractères de ceux que nous avons décrits dans l'infarctus. Les anciens foyers eux-mêmes montrent souvent dans leur intérieur des blocs pigmentaires, reliquat d'anciennes hémorragies, ou plutôt vestiges du pigment qui infiltrait les cellules musculaires. C'est là un caractère qui, sans appartenir en propre à l'infarctus, se voit beaucoup plus rarement dans les scléroses inflammatoires.

Enfin l'état du système coronaire dans les cas d'anévrismes pariétaux est très probant.

Malheureusement, toutes les observations ne citent pas l'état de ces vaisseaux. Cependant Odriozola compulse 50 cas et conclut que, dans les anévrismes pariétaux, les coronaires sont presque toujours très altérées, souvent complètement oblitérées. Nous-mêmes, nous avons fait plusieurs autopsies d'anévrismes cardiaques, et nous avons toujours rencontré une oblitération en rapport avec la portion ectasiée. Nous avons eu également ent re les mains le plus grand nombre des cœurs présentés à la Société anatomique pendant les années 1894 et 1895, et nous avons toujours trouvé l'oblitération.

Cependant tous les cas, paraît-il, ne sont pas aussi confirmatifs que ceux que nous avons vus. Certaines observations mentionnent que les coronaires étaient très malades mais non oblitérées, d'autres que les coronaires étaient absolument saines.

Dans les cas où les coronaires étaient très rétrécies, mais où l'on n'a pu constater d'oblitération, il subsiste toujours un doute. Comment l'examen a-t-il été pratiqué ? N'a-t-on pas chassé le caillot ? Ou bien ce dernier ne s'est-il pas fragmenté et n'a-t-il pas disparu spontanément ? Les caractères anatomiques de ces anévrismes étant absolument identiques à ceux où l'oblitération a été notoirement reconnue, il est probable qu'ils relèvent du même processus pathogénique.

Les cas où les coronaires ont été trouvés entièrement saines sont extrêmement rares ; les plus authentiques sont ceux de Fredet[1], Rendu[2], Bureau[3]. Nous avouons qu'il est impossible d'expliquer ces faits à l'aide de notre théorie. Doit-on supposer une embolie d'une

---

[1] Pelvet. *Anevrismes du cœur*. Thèse Paris, 1867.

[2] Rendu. *Anévrisme du cœur*. Société médicale des Hôpitaux, 1889.

[3] Fredet. *Anévrisme du cœur*. Société anatomique, 1892.

coronaire, avec disparition du caillot ? Nous avons noté la rareté, la quas-iimpossibilité même d'une embolie des coronaires. Doit-on admettre que l'anévrisme dans ces cas s'est formé sous l'influence d'une autre altération du myocarde ? C'est une hypothèse plausible. Mais retenons bien que ce sont des cas tout à fait exceptionnels, et que le plus grand nombre des anévrismes sont dûs indiscutablement à l'oblitération d'un rameau des coronaires.

SYMPTOMATOLOGIE

La symptomatologie des anévrismes pariétaux est extrêmement vague, si tant est qu'elle existe. En effet, deux cas peuvent se présenter : 1° l'anévrisme ne se révèle par aucun symptôme, c'est une trouvaille d'autopsie ; 2° l'anévrisme entraîne des perturbations cardiaques qui se traduisent en clinique par un ensemble symptomatique plus ou moins bien défini.

Les cas du premier groupe sont très fréquents. Les plus beaux spécimens d'anévrismes pariétaux que nous avons eus sous les yeux, n'avaient pas été soupçonnés en clinique, et étaient même impossibles à diagnostiquer, car ils n'avaient donné lieu à aucune modification du côté du cœur. Le plus souvent, le malade entre à l'hôpital pour une affection quelconque, hépatite chronique, pleurésie, traumatisme, etc., rien n'attire l'attention du côté du système circulatoire ; l'examen du cœur pratiqué même avec soin ne permet pas de découvrir de troubles rythmiques ou de bruits pathologiques. La maladie évolue d'une façon normale, sans adjonction de symptômes cardiaques, et lorsque la mort survient l'on est très surpris de rencontrer une aussi grosse altération du myocarde.

Il ne faudrait pas penser que ces anévrismes, silencieux au point de vue clinique, ne sont que de petites ectasies sans importance et que ce silence symptomatique est lié au peu d'étendue de l'anévrisme. L'étendue de l'altération myocardique semble n'avoir que peu d'importance. Plusieurs fois nous avons vu des anévrismes, occupant la moitié ou les deux tiers inférieurs de la paroi antérieure du ventricule avec toute la portion correspondante de la cloison, ne s'accompagner d'aucun trouble, d'aucun symptôme, pas même d'hypertrophie cardiaque.

C'est un fait véritablement surprenant, presque inexplicable, que

les contractions cardiaques n'aient subi aucune modification après la disparition d'une portion aussi considérable du myocarde.

Ces cas sont d'un grand enseignement, car ils tendent à rendre justement sceptique sur la symptomatologie si complexe que l'on assigne à la cardio-sclérose.

Il est vrai que dans ces cas les altérations sont localisées à une portion du myocarde, que la cavité ventriculaire est relativement peu modifiée par l'effondrement pariétal, que cette ectasie partielle est souvent comblée par des caillots résistants, et surtout que les valvules mitrales et aortiques sont indemnes.

On doit admettre que le nombre des fibres myocardiques restantes est largement suffisant pour le fonctionnement normal du cœur. Mais qu'un obstacle survienne, que l'effondrement pariétal se transforme en une poche plus ou moins profonde, que les valves aortiques, par exemple, deviennent rugueuses ou insuffisantes, que la crosse de l'aorte perde son élasticité et se laisse dilater, l'équilibre sera rompu. Le cœur va essayer de compenser, par une augmentation d'énergie, les résistances qui s'opposent au libre cours du sang; mais, amoindri dans sa musculature, il deviendra rapidement insuffisant. C'est probablement à cette pathogénie que l'on doit rapporter bon nombre de symptômes notés dans certaines observations. La symptomatologie des anévrismes du cœur, quand elle existe, est du reste loin d'être toujours la même. On peut constater des troubles fonctionnels divers et des signes locaux de dyssystolie cardiaque.

Les troubles fonctionnels consistent principalement en crises de dyspnée survenant, comme les accès d'asthme, au milieu de la nuit. Leur nombre, leur durée et leur fréquence varient avec les individus. Ils se précipitent en général vers la fin de la maladie, deviennent subintrants et le malade tombe en asystolie.

L'auscultation permet presque toujours de percevoir de nombreux râles sous-crépitants, fins, localisés à un ou plusieurs points du poumon. Ce sont de véritables crises d'œdème aigu du poumon, avec expectoration albumineuse, analogues à celles que l'on rencontre dans les affections aortiques. Elles peuvent emporter le malade.

Des accès d'angine de poitrine, plus ou moins nets, surviennent assez fréquemment. Du reste, ils ne diffèrent pas de ceux que nous avous signalés lors des ruptures du cœur et c'est même une façon de mourir pour les individus atteints d'anévrismes pariétaux. Souvent, dans ces cas, on peut, à côté des lésions anciennes qui ont entraîné

la formation de l'anévrisme, trouver des foyers plus récents de ramollissement ischémique contemporains des dernières crises d'*angor pectoris*.

L'examen du cœur permet quelquefois de relever des détails intéressants, mais pouvant rarement conduire au diagnostic.

L'inspection de la région précordiale permet dans certains cas de découvrir une voussure thoracique ou une dépression systolique liée à la symphyse cardiaque.

La percussion donne peu de renseignements ; on constate quelquefois une augmentation de la matité cardiaque dans les cas d'hypertrophie, qui du reste n'est pas fatalement liée à l'anévrisme.

Par l'auscultation on constate souvent quelques phénomènes pathologiques : assourdissement des bruits, souffle systolique prolongé pendant la diastole, dédoublement du second temps, etc.; aucun d'eux n'est constant ni pathognomonique. Il en est un autre sur lequel M. Rendu a attiré l'attention et que nous avons été à même de constater sur un de nos malades. C'est un rythme de galop se rapprochant beaucoup de celui qui est lié à l'hypertrophie cardiaque des néphrites, mais qui présente cependant quelques caractères différentiels.

Le bruit de galop de l'anévrisme diffère du bruit de galop rénal. 1° Par son rythme qui, au lieu d'être présystolique, est diastolique et permanent, c'est-à-dire qu'il ne change pas d'intensité et qu'il s'entend tous les jours avec les mêmes caractères.

2° Par son timbre, car il est constitué par un claquement surajouté à timbre clair, éclatant, rappelant le bruit parcheminé des valvules sigmoïdes.

3° Par son siège. Il s'entend, non pas à la pointe, mais au-dessus de la pointe, vers la partie moyenne du ventricule, et se propage très loin vers l'appendice xyphoïde.

Malgré ces caractères différentiels, ce bruit de galop est plus souvent une cause d'erreur qu'un véritable symptôme caractéristique. Souvent, on est en face d'un individu en asystolie plus ou moins confirmée, avec œdèmes périphériques et urines albumineuses. Si, en même temps que le bruit de galop, existe une hypertrophie cardiaque, ce qui est fréquent, le diagnostic de néphrite chronique semblera inattaquable. Et cependant le malade est asystolique et non urémique ; l'albuminurie qu'il présente est l'albuminurie du rein de stase veineuse, du rein cardiaque. La lésion est au cœur et non au rein.

La *mort* dans l'anévrisme pariétal peut survenir de plusieurs façons. En dehors des cas où le malade est emporté par une affection sans rapport avec les lésions cardiaques, la mort peut survenir brusquement ou d'une façon lente et progressive.

La mort brusque survient soit par rupture, soit par accès d'angine de poitrine ou d'œdème aigu du poumon.

La rupture se produit en plein anévrisme ou plus souvent à sa périphérie, au niveau d'un point récemment ramolli. Sa symptomatologie n'a rien qui la différencie des ruptures ordinaires.

La mort par accès d'angine ou d'œdème aigu du poumon est assez fréquente. Le malade depuis quelques jours est en proie à des accès de dyspnée paroxystique qui deviennent de plus en plus fréquents, et il finit par succomber au cours de l'un d'eux.

La mort lente et progressive survient par insuffisance cardiaque.

Le cœur se dilate ou s'hypertrophie, les contractions deviennent irrégulières ; la congestion des bases s'établit, des œdèmes périphériques surviennent sous l'influence de la moindre fatigue. Le rein subit lui-même une congestion passive et l'albuminurie apparaît. On a sous les yeux un type d'asystolique avec des périodes d'amélioration et de rechute de plus en plus graves, et le sujet finit par succomber quand le cœur devient incapable de lutter contre l'embarras de la circulation périphérique.

OBSERVATIONS

INFARCTUS RÉCENTS AVEC RUPTURE DU CŒUR

OBSERVATION I

(Société anatomique, 12 juillet 1895).

Rupture complète du cœur, siégeant à la face antérieure du ventricule gauche ; thrombose de l'artère coronaire gauche.

Par Louis GUILLEMOT, interne des hôpitaux.

Examen microscopique par R. MARIE. (Cet examen est inédit, il n'a pas été publié dans les bulletins de la Société anatomique.)

Il s'agit d'une femme de trente-huit ans, repasseuse, entrée le 9 juillet 1895 dans le service de M. le Dr Brault, à l'hôpital Tenon, pour des crises de dyspnée violente, accompagnées de douleurs précordiales, accidents qui se sont dénoués par la mort subite deux jours après son entrée.

Elle se plaignait d'avoir depuis environ six mois des accès d'étouffements et des palpitations, surtout à l'occasion d'efforts. A plusieurs reprises elle avait eu de l'œdème malléolaire, d'ailleurs non persistant, des douleurs précordiales et des points douloureux dans le dos, entre les omoplates et au niveau de l'épaule et du bras gauches.

Ces divers accidents ne l'empêchaient pas d'ailleurs de travailler et l'obligeaient tout au plus à garder un repos de courte durée : c'était une femme de santé habituellement bonne, dont les antécédents héréditaires étaient absolument nuls et qui elle-même n'avait jamais fait de maladie sérieuse, ni rhumatisme articulaire, ni fièvre typhoïde. Elle n'avait pas eu d'enfants.

Les accidents qui l'obligèrent à entrer à l'hôpital avaient débuté le dimanche 7 juillet. Brusquement, pendant une promenade, elle est prise d'un violent *point de côté à gauche*, en dehors du sein, accompagné d'une angoisse très vive ; elle devient pâle, se plaint d'étouffer et est forcée de s'étendre sur un banc. Après un *vomissement alimentaire*, ces accidents

semblent s'amender, si bien que son entourage, d'abord très effrayé, se rassure et que l'on croit à une simple indigestion.

Mais le point de côté reparaît dans la journée du lundi et la malade passe la nuit du lundi au mardi assise dans son lit, en proie à une dyspnée très pénible. Elle est admise le 9 juillet salle Magendie.

Ce qui frappe à son entrée, c'est l'anxiété qu'exprime son attitude. Assise dans son lit, c'est la seule position qui lui procure quelque soulagement, dit-elle, elle s'appuie sur ses mains, le corps penché en avant, changeant sans cesse de place. Les traits sont contractés, d'une pâleur jaunâtre ; sa respiration est précipitée, courte, entrecoupée d'une toux quinteuse, sèche.

Elle se plaint vivement d'un point de côté à gauche, en dehors de la pointe du cœur ; elle souffre également, mais moins, dans la région précordiale, au niveau de la base, et l'on trouve des points douloureux sur le trajet du nerf phrénique gauche, principalement à l'épigastre, à la hauteur de la deuxième côte.

A l'auscultation, les bruits du cœur sont précipités, un peu assourdis, mais il n'y a ni altération de rythme, ni souffle. L'étendue de la matité du cœur n'est pas augmentée.

La respiration est rude et diminuée à la base gauche en arrière, avec obscurité du son, et à droite on trouve un peu de submatité et d'affaiblissement du murmure vésiculaire.

En présence de ces phénomènes douloureux et dyspnéiques, que n'expliquent en somme pas les signes physiques du côté du cœur et des poumons on fait l'hypothèse, très réservée, de pleurésie diaphragmatique, d'autant plus qu'il existe de la fièvre (38°6 le matin et 38° le soir).

Ces phénomènes paraissent s'amender sous l'influence de la révulsion et de la morphine, lorsque le 11 juillet, un peu avant la visite, alors qu'on venait de constater à nouveau l'intégrité du cœur, et seulement une accentuation du son et de la respiration aux deux bases, la malade qui était assise dans son lit, pâlit, tombe à la renverse et meurt en trois à quatre minutes.

Autopsie

On trouve un épanchement séreux peu abondant des deux côtés de la poitrine ; les plèvres sont saines.

Le péricarde est distendu par un épanchement sanguin en partie coagulé et adhérent au cœur ; l'origine de cet hémopéricarde est une rupture du ventricule gauche siégeant au lieu d'élection, c'est-à-dire sur sa face antérieure, à la partie moyenne, tout près du sillon interventriculaire, sur une longueur d'environ 5 centimètres et suivant un arc de cercle ouvert à gauche. Les lèvres en sont déchiquetées, taillées en biseau et le trajet oblique mène sur un caillot adhérent, saillant à la paroi antérieure du ventricule gauche.

Autour de la rupture, sur une zone assez étendue, le myocarde présente une teinte jaunâtre très nette, et son épaisseur, qui va en dimi-

nuant, ne dépasse pas *environ deux millimètres* au niveau du point où il a faibli.

L'artère coronaire gauche, de qui dépend la région malade, est *thrombosée* à environ 2 centimètres de son origine. Une série de coupes perpendiculaires à la direction de l'artère, permettent de trouver le caillot obturateur sans rien changer à sa situation. Dans le cas présent, il s'agit d'un thrombus ancien qui n'a guère que 5 millimètres environ de large. La coronaire droite est absolument saine et le reste du cœur a d'ailleurs sa coloration normale.

Le système vasculaire général présente des ilots d'athérome circonscrits à quelques points de l'aorte thoracique et de l'aorte abdominale.

Les artères cérébrales sont également atteintes. Les poumons sont normaux. Le foie et les reins présentent l'aspect de la congestion chronique d'origine cardiaque.

Examen microscopique *(Inédit)*

Les coupes ont été pratiquées en trois points différents :

1° A la périphérie de l'infarctus ;
2° En plein infarctus, au voisinage de la rupture ;
3° Au niveau de la rupture.

MORCEAU PRIS A LA PÉRIPHÉRIE DE L'INFARCTUS

A l'œil nu, teinte grisâtre, non uniforme, aspect bigarré. Deux couleurs : α) gris pâle tirant sur le blanc jaune, β) gris foncé tirant sur le brun. — Ces deux couleurs sont nettement tranchées et forment en s'imbriquant des dessins en jeu de patience ou bien des mouchetures. La couleur gris pâle l'emporte beaucoup sur la teinte foncée, c'est elle qui correspond au tissu le plus dégénéré.

Examen des coupes. — ***Coloration à la thionine phéniquée.*** Même aspect bigarré du cœur, mais ici nous avons trois teintes différentes :

A) Des zones où rien n'est coloré, ni fibres ni cellules (apparence jaune très clair).

B) Des zones où les fibres musculaires ne sont pas colorées (apparence jaune clair comme précédemment), mais où ces fibres sont séparées par une infinité de cellules rondes très vivement colorées en bleu.

C) Enfin des zones où les fibres musculaires prennent une teinte verdâtre et un aspect granuleux.

Zones A. — (Faible grossissement. Object. 2. Ocul. 4. Reichert.)

Les fibres qui constituent ces zones forment des placards irrégulièrement conformés. D'une façon générale leurs limites sont très nettes quoique irrégulières. Ces limites sont constituées par les infiltrats leucocytiques des faisceaux circonvoisins, infiltrats qui s'arrêtent brusquement aux confins de la zone en question. Les faisceaux de fibres qui consti-

tuent ces zones A sont très facilement reconnaissables, grâce à leur manque absolu de coloration. Ces faisceaux sont complètement incolores si l'on pousse la décoloration de la coupe à l'extrême, mais si l'on ne décolore que très peu, ces fibres prennent une teinte uniforme bleu verdâtre, sans élection, sur les noyaux. Ils sont séparés les uns des autres par des fentes claires où rien n'est coloré. Etude à un fort grossissement (Ocul. 4. Object. 4 ou 6, Reichert).

Les espaces interfibrillaires apparaissent comme de fines fentes ou plutôt comme des lignes plus foncées où l'on ne rencontre aucun élément cellulaire. A la périphérie seulement, on rencontre quelques rares cellules aplaties entre deux cellules cardiaques juxtaposées.

Les fibres ne sont pas modifiées dans leur volume. Elles sont continues, non fragmentées, comme dans la dissociation segmentaire. — Disparition complète du noyau qui en aucun point n'est coloré. Le fuseau pigmentaire central est conservé ; il est peu abondant. La striation est altérée, moins bien perceptible qu'à l'état normal. C'est tantôt la striation transversale, tantôt la striation longitudinale qui est la plus visible. Souvent elle n'est plus formée que par des petits grains brillants juxtaposés. Sur certaines fibres, ces altérations sont plus marquées ; la cellule prend un aspect vitreux ou granuleux et toute striation disparaît complètement.

Zones B. — Elles sont plus nombreuses et plus étendues que les zones A, elles sont également un peu plus diffuses, et présentent des aspects un peu variables en rapport avec le plus ou moins grand nombre de cellules interstitielles.

Les faisceaux de fibres sont plus distincts qu'à l'état normal, car ils sont séparés les uns des autres par des espaces conjonctifs distendus par des cellules lymphatiques. Il en est de même pour les espaces interfibrillaires qui souvent sont comme injectés de cellules rondes. Ils sont développés au maximum et peuvent acquérir un diamètre plus considérable que celui des fibres musculaires. En certains points on se croirait en présence de véritables abcès miliaires.

Les cellules qui remplissent ces espaces sont extrêmement intéressantes. Elles sont pour ainsi dire réduites à leur noyau qui présente les formes les plus variées. Rarement il est régulier, franchement circulaire ou ovoïde, il présente plutôt l'aspect muriforme, ou noyau bourgeonnant. On voit souvent 2, 3, 4 noyaux et même plus dans une seule cellule. Ou bien ils se touchent, ou bien ils sont plus ou moins distincts, réunis seulement par un mince filament. D'autres fois ils sont complètement indépendants et s'entourent d'une sphère de protoplasma qui leur est propre. Il est évident que tous ces aspects correspondent aux phases de la multiplication nucléaire par division directe. Cette multiplication se fait d'une façon très active. En aucun point nous n'avons trouvé de kariokynèse.

Comment ces cellules se trouvent-elles là ? Elles y cheminent grâce au courant lymphatique. D'autres progressent à l'aide de mouvements amiboïdes. Ces dernières sont très reconnaissables. Elles ont un aspect allongé, leur noyau est comme étiré et moulé sur les fibres dont elles

occupent les interstices. Elles s'insinuent entre les cellules musculaires ; jamais nous ne les avons vus pénétrer dans leur intérieur.

Les fibres musculaires présentent exactement les mêmes altérations que dans la zone A. En quelques points cependant et exceptionnellement on voit encore des cellules musculaires avec un noyau pâle et peu coloré.

Zones C. — Les faisceaux de fibres qui composent ces zones sont caractérisées :

1° Par leur coloration. Dans les zones A et B les fibres étaient peu ou pas colorées, ici, elles prennent une teinte verte;

2° Par leur différence de réfringence. La fibre devient terne, grenue. Par l'examen à la lumière très oblique les zones A et B apparaissent au blanc pâle argenté, les zones C se dessinent en noir plus ou moins foncé ;

3° Par les modifications de la striation.

Vues sur des coupes transversales les fibres offrent un aspect granuleux. Chaque cylindre primitif de substance contractile apparait nettement comme un petit point distinct et séparé de ses voisins par un espace clair. On dirait que le protoplasma cellulaire est gonflé, œdématié, et qu'il dissocie les différents cylindres primitifs.

Sur les fibres vues longitudinalement, la striation transversale a presque complètement disparu, la striation longitudinale est au contraire exagérée, mais pathologique. La fibre est comme effilochée, peignée ; elle est formée de fuseaux juxtaposés comme dans la striation normale, mais plus ou moins ondulés. Chacun de ces fuseaux présente un aspect granuleux ; des points plus sombres alternent avec des parties claires.

4° Par la présence de noyaux au centre de la cellule. Ils se colorent mal, d'une façon diffuse. Ils sont très souvent volumineux et de forme bizarre, carrée, rectangulaire, polyédrique. A leur surface on voit des crêtes d'empreintes qui s'insinuent entre les cylindres primitifs ;

5° Par la dissociation segmentaire de ces éléments, comme l'on décrite Landouzy et Renaut;

6° Par l'infiltration plus ou moins complète des espaces conjonctifs par des cellules rondes comme dans les zones B;

7° Par la répartition assez irrégulière de ces foyers. Quelques-uns ne sont constitués que par deux ou trois fibres, d'autres englobent le tiers ou la moitié de la paroi ventriculaire. Le plus souvent ce sont des foyers irréguliers, en forme de placards dont les extrémités s'effilent et se perdent dans le myocarde qui est à l'entour. Dans quelques points, ils sont localisés autour des vaisseaux ou des espaces conjonctifs, sous forme d'une couronne plus ou moins étendue.

Fréquemment à la périphérie de ces foyers C, on voit la fibre devenir de plus en plus granuleuse ; toute striation disparaît. Bientôt son contenu semble se vider et il ne reste plus à sa place qu'une petite logette à contours formés par des fibres conjonctives lâches, et à contenu représenté par du suc où flottent quelques détritus granuleux. En fait d'éléments figurés on trouve seulement des cellules conjonctives fixes dans la paroi de la logette et quelques leucocytes migrateurs dans l'intérieur. Souvent ces leucocytes sont chargés de débris pigmentaires.

Coupes colorées à la safranine. — Il y a élection sur les parties dégénérées, elles prennent une couleur rouge sombre uniforme, un peu analogue à celle de la substance fondamentale du cartilage. — On suit assez bien les transformations de la fibre. On en trouve qui, réfringentes et rectilignes, deviennent subitement irrégulières, moniliformes, ondulées et dont la substance musculaire se résout en blocs irréguliers et granuleux.

Coupes à l'hématoxyline éosine ou *hématoxyline et picro-carmin.* — Les zones A forment bloc et se colorent uniformément en rose ou en rouge. Les autres détails ne sont pas plus marqués que dans la coupe à la thionine.

Coupes au picro-carmin. — Elles sont plus difficiles à lire.

Les zones A prennent une coloration rose ou rouge plus ou moins foncé.

MORCEAU PRIS EN PLEIN INFARCTUS

La paroi cardiaque est très amincie, elle mesure au plus un demi-centimètre d'épaisseur et s'étend sur une largeur de 5 à 6 centimètres. Elle présente une couleur jaune gris tirant sur le vert. Sa consistance est assez ferme. Du côté de la cavité ventriculaire, caillot fibrino-cruorique très adhérent.

Examen des coupes. — Coloration à la thionine phéniquée.

L'épicarde est légèrement épaissi et recouvert de détritus sanguins. Couche graisseuse sous-épicardique normale. Une veine atteinte de phlébite et oblitérée.

Le myocarde ne se colore plus, il n'y a pas trace de noyaux. Les différents faisceaux musculaires sont tassés les uns sur les autres, ils forment bloc, et laissent entre eux à peine quelques fissures qui permettent de voir que ce sont des fibres accolées.

Les fibres musculaires sont souvent très amincies et comparables à de longs rubans étirés. La striation est encore visible mais modifiée. Il semble que la striation transversale soit mieux perceptible que la longitudinale. Les fibres coupées transversalement sont aplaties les unes sur les autres et l'on voit çà et là quelques vestiges des granulations pigmentaires péri-nucléaires.

Les espaces conjonctifs interfasciculaires profonds, qui avoisinent le caillot, sont remplis de cellules lymphatiques. On retrouve là tous les caractères que nous avons décrits à propos des coupes précédentes.

Le caillot en certains points présente une limite régulière qui le sépare du myocarde, d'un côté est le muscle, de l'autre le sang. En d'autres points les limites sont beaucoup moins nettes et le caillot se prolonge souvent assez loin dans la paroi et l'on trouve les différentes couches suivantes :

1° Faisceaux myocardiques dissociés uniquement par la lymphe ;

2° Faisceaux myocardiques dissociés par la lymphe avec quelques traînées de sang coagulé ;

3° Faisceaux myocardiques, dissociés surtout par du sang. Les fibres musculaires sont encore reconnaissables, moins peut-être par leurs carac-

tères optiques, que par ce fait, qu'elles sont en continuation directe avec d'autres fibres très nettement musculaires.

4° Enfin caillot sanguin stratifié par des lamelles de fibrine et des amas de cellules lymphatiques. Pas trace d'organisation de caillot.

MORCEAU PRIS AU NIVEAU DE LA RUPTURE

Le myocarde en ce point mesure, comme dans le morceau précédent, environ 1 demi centimètre d'épaisseur. Nous trouvons successivement :

a). Le péricarde épaissi, recouvert de sang ;

b). Le myocarde avec ses différentes couches. La couche sous-épicardique et la couche profonde qui tient au caillot, sont dissociées pour ainsi dire fibres par fibres par les cellules lymphatiques. La couche moyenne forme bloc, ses fibres sont tassées et ne présentent pas de noyau coloré ; on y voit surtout à la périphérie quelques petits foyers hémorragiques distincts.

Au niveau de la rupture on voit une brusque interruption de ces différentes couches. Leurs extrémités se recroquevillent et sont séparées par du sang. Le caillot ventriculaire communique par un pont avec les détritus sanguins de la surface du péricarde.

Des morceaux de ces différentes parties ont été fixés par l'acide osmique afin d'étudier la répartition de la graisse. Nous considérerons :

a) les espaces conjonctifs ; *b*) les fibres cardiaques.

A. ***Espaces conjonctifs***. — Ils sont pour ainsi dire injectés de graisse, sous forme de granulations, les unes extrêmement fines, les autres très volumineuses. Avec un fort grossissement, on voit que ces granulations ne sont pas toutes libres dans les espaces, mais qu'il en est qui sont incorporées par les globules blancs. Certains en sont surchargés et deviennent énormes, ce sont de véritables corpuscules de Glüge. Dans l'intérieur même des vaisseaux on retrouve des globules blancs chargés de granulations graisseuses.

B. ***Fibres musculaires***. — Les zones de fibres qui forment bloc, ne présentent en général pas de graisse en leur intérieur ; elles offrent une coloration bistre, mais non pas noire. Quand ces fibres, au contraire, s'œdématient, deviennent vitreuses, on y voit apparaître le grain. Ce sont d'abord des granulations d'une extrême finesse disposées en stries longitudinales dans l'intervalle ou à la place des cylindres primitifs. La quantité de grain s'accroît en conservant encore son ordonnance en forme de stries, puis les granulations se fusionnent, forment des gouttelettes arrondies et la fibre disparaît. Dans la logette musculaire qui subsiste après la suppuration de la fibre, on trouve à côté de granulations pigmentaires, des granulations graisseuses assez nombreuses.

OBSERVATION II

(Société anatomique, 1895.)

Rupture du cœur.

Par M. Jay, interne provisoire.

Examen microscopique par R. Marie (Inédit).

Victorine S..., âgée de soixante-deux ans, était depuis quinze mois à l'hôpital Laennec, n° 22, dans le service de M. le docteur Menetrier.

Elle présentait un peu d'albumine dans les urines, des signes d'hypertrophie du cœur, un bruit de galop, mais aucun phénomène marqué.

Le 15 juin, elle attire notre attention en se plaignant de douleurs dans la région cardiaque, sans aucune des irradiations caractéristique de l'angine de poitrine. Le pouls est fort, irrégulier, très fréquent (120 à 130). Les battements du cœur sont tumultueux, violents, s'étendant sur une grande surface, il y a une véritable tachycardie. Dédoublement du premier bruit, aucun souffle. Léger nuage d'albumine dans l'urine.

Les troubles ne sont pas assez accentués pour empêcher la malade de se lever. Le 16 et le 17, elle descend au jardin.

Le 18 au matin, on la trouve morte dans son lit.

Autopsie, le 19. Le péricarde est très distendu. Lorsqu'on l'incise, il s'en échappe environ 250 grammes de sang. Un caillot noir, allongé, pesant 180 grammes, adhère à la face antérieure du ventricule gauche, à 2 centimètres de la pointe.

En ce point, on remarque une ecchymose, de la forme et de l'étendue d'une olive.

Le cœur est volumineux ; débarrassé de ses caillots, il pèse 460 grammes. L'hypertrophie porte spécialement sur le ventricule gauche, dont la paroi a une épaisseur moyenne de 3 centimètres, Un caillot de forme irrégulière, reste adhérent à sa surface interne, près de la pointe. Il tapisse une cavité hémisphérique, des dimensions d'une pièce de 2 francs peu profonde, au niveau de laquelle la paroi cardiaque est amincie (4 à 5 millimètres). Au voisinage de cette cavité, deux ou trois piliers de deuxième ordre semblent avoir été rompus. Au centre de la cavité, existe une petite capsule de la grosseur d'un pois, située à 1 centimètre du fond de la cavité ventriculaire, ayant du côté du septum médian une paroi lisse et unie, et de l'autre côté adhérant intimement au caillot. En suivant avec un stylet la paroi libre, on pénètre dans un orifice qui conduit par un trajet oblique à un orifice déchiqueté, de 1 centimètre de long environ, situé au centre de l'ecchymose de la face externe. Les

lèvres de la déchirure sont séparées inférieurement par un caillot, se continuant avec celui de l'intérieur de la cavité cardiaque.

Les orifices du cœur ont des dimensions normales ; les valvules et l'aorte sent athéromateuses.

La coronaire antérieure, perméable à son origine, présente 3 centimètres plus loin un épaississement athéromateux de ses parois, et un rétrécissement considérable de son calibre, qui est complètement oblitéré par un caillot noir, très adhérent, sur une longueur d'environ 2 centimètres. Au-dessous, l'artère, tout en restant athéromateuse, redevient perméable.

Les poumons sont emphysémateux, avec bronchite chronique.

Les reins sont petits, granuleux ; la capsule est un peu adhérente, la substance corticale a diminué d'épaisseur et contient quelques petits kystes.

Autres organes normaux.

Ce cœur nous a été remis après la présentation à la Société anatomique. Son état de conservation était loin d'être parfait. Nous avons pu cependant faire un examen microscopique suffisant, qui nous a permis de retrouver là des lésions analogues à celles que nous avons rencontrées dans d'autres cas de rupture. Ce qui dominait c'était l'état de dégénérescences granulo-graisseuse et granulo-pigmentaire de la fibre, et l'encombrement des espaces interfasciculaires par un grand nombre de petites cellules rondes, et par de fines granulations graisseuses. La dégénérescence se faisait par îlots, séparés par des zones où le myocarde avait encore une structure reconnaissable, mais pathologique : atrophie de la fibre, modifications de la striation, dissociations par de l'œdème interstitiel, fragmentation, etc.

OBSERVATION III

(Société anatomique, mars 1895.)

Rupture spontanée du ventricule gauche à la face antérieure, par thrombose de l'artère coronaire gauche.

Par A. Peron, interne des hôpitaux.

B..., cinquante-huit ans, entre dans le service de M. le docteur Lehille pour la grippe. Rien n'attire l'attention du côté du cœur.

Cinq jours après son entrée il meurt subitement dans une syncope.

Autopsie. — A l'autopsie le péricarde contient un énorme épanchement de sang. Le caillot inclus dans la cavité péricardique pèse 340 grammes,

Sur la face antérieure du ventricule gauche, à un demi-centimètre de la cloison interventriculaire et parallèle à elle, se trouve une rupture de 3 centimètres et demi de longueur, sinueuse. Cette rupture est le centre d'un foyer de péricardite partielle, très légèrement exsudative, qui s'étend sur la face antérieure du ventricule gauche dont elle respecte la pointe et une partie du ventricule droit. La coupe du cœur montre l'intégrité des cavités droites. La paroi antérieure du ventricule gauche, très amincie, d'une couleur ambrée sur la tranche de section, est refoulée ; elle forme une poche largement ouverte, dont le fond répond à la rupture. En allant de dehors en dedans, le fond de cette poche est tapissé : 1° par une couche de caillots anciens, adhérents, peu épaisse ; 2° par une couche assez épaisse de caillots cruoriques.

La mitrale est saine, l'aorte légèrement athéromateuse à son origine. Les valvules sigmoïdes aortiques sont saines.

En suivant l'artère coronaire antérieure, on trouve à 1 centimètre de son origine, une oblitération complète du vaisseau.

Le poids du cœur est de 360 grammes.

Les autres organes ne présentent rien de particulier à signaler, sauf deux ou trois noyaux lobulaires de broncho-pneumonie congestive.

Dans cette observation, il est très facile aussi de suivre la pathogénie de la lésion : *Thrombose de l'artère coronaire antérieure*, infarctus de la paroi antérieure du ventricule gauche, anévrisme subaigu du cœur. La rupture s'est faite malgré une légère réaction péricardique qui n'a pas suffi à amener la symphyse des deux feuillets de la séreuse.

N. B. — L'examen microscopique a été pratiqué par M. le docteur Letulle, au laboratoire des travaux pratiques d'Anatomie pathologique, et nous avons pu constater sur les coupes, qu'il a bien voulu mettre à notre disposition, de profondes altérations dégénératives de la fibre cardiaque au voisinage de la rupture, en particulier une dégénérescence graisseuse très accentuée des cellules myocardiques.

OBSERVATION IV

(Société anatomique, 1894 et Thèse de Maury, Paris 1896.)

Rupture spontanée d'un cœur microscopiquement sain.

Par V. Griffon, interne provisoire des hôpitaux.

N B. — Cette observation a d'abord été publiée dans les Bulletins de la Société anatomique de 1894, et complétée ensuite dans la thèse de Maury, 1896. — Nous réunissons ici ces deux parties.

1° *Observation extraite des Bulletins de la Société anatomique.*

Le 27 octobre dernier, étant de garde à l'hospice des Ménages, je fus appelé à constater le décès d'une femme de soixante et onze ans, bien portante jusqu'à ce jour, morte tout d'un coup à l'annonce d'une mauvaise nouvelle. Ce dénouement foudroyant était survenu dans des circonstances véritablement dramatiques.

Des deux fils de cette femme, qui vivaient loin d'elle à Paris, l'aîné, qu'elle avait en grande affection, était mort subitement la veille. Le cadet, n'ayant conservé avec sa mère que des relations très lointaines, ne se souciait guère de lui apprendre personnellement le grand malheur qui venait de la frapper. Il rédigea chez le concierge une courte note anonyme, où il disait son frère très malade. Un infirmier, à qui l'on recommanda d'être discret, fut chargé de la faire parvenir à sa mère.

Celle-ci venait d'achever son premier déjeuner. Brusquement, l'infirmier lui lut le contenu de la lettre dont il était porteur. Aussitôt, la femme pâlit, s'affaisse ; on la porte sur son lit : elle est morte.

J'avais eu l'occasion de l'examiner, quelques jours avant, à propos d'un léger rhume, qui avait cédé rapidement à un traitement peu actif. J'avais ausculté son cœur et ses poumons, et je me rappelle nettement qui rien d'anormal ne m'avait frappé.

L'autopsie ne manquait donc pas d'un certain intérêt.

Autopsie, pratiquée vingt-cinq heures après la mort. — Le cadavre est encore chaud, l'embonpoint est accentué. Après l'ablation du plastron chondro-sternal, on aperçoit le péricarde, distendu, saillant, globuleux ; on l'incise : un flot de sérosité faiblement colorée en rouge jaillit.

Un caillot cruorique étalé, peu épais, enveloppe le cœur de toutes parts. Ce caillot enlevé, la lésion mortelle apparaît : sur la face postérieure du ventricule gauche, un mince caillot fait hernie entre les lèvres d'une fente irrégulière : il s'agit sans nul doute d'une rupture du cœur.

L'organe est alors détaché : ses cavités sont vides. On verse de l'eau dans les gros vaisseaux : ils ne sont pas insuffisants. On introduit le doigt dans les orifices : ils ne sont pas rétrécis.

La rupture siège, exactement, sur la face postérieure du ventricule gauche, à l'union du tiers inférieur avec le tiers moyen, non loin du bord gauche. Elle est complète : il y a un orifice interne, un orifice externe et un trajet.

L'orifice interne est unique, petit, tellement caché sous l'enchevêtrement des colonnes charnues, que le cathétérisme seul permet de le trouver. Il admet le passage d'un crayon,

L'orifice externe a la forme d'une fente, ou plutôt d'un croissant à concavité tournée vers l'oreillette droite.

La longueur de la déchirure extérieure est de 3 centimètres. Les lèvres irrégulières, déchiquetées, frangées qui la limitent sont séparées par un caillot cruorique. La lèvre supéro-interne est d'une minceur remarquable : elle est en quelque sorte taillée en biseau, aux dépens de

sa face profonde ; la lèvre inféro-externe au contraire est éversée en dehors.

Le trajet est très anfractueux. Près de l'orifice externe, un pont de tissu musculaire relie profondément les lèvres de la fente, en sorte qu'on peut considérer deux orifices externes pour un orifice interne.

Le myocarde, déchiqueté, ne paraît pas altéré dans sa structure ; sa coloration, son épaisseur, sa consistance sont normales.

L'adipose sous-péricardique est étendue ; la graisse accompagne les vaisseaux, comble les sillons, forme des plaques mamelonnées ; elle suit les deux ramifications artérielles dans l'écartement desquelles s'est produit la rupture, ainsi que l'indique la figure ci-jointe, mais on ne la voit pas pénétrer sous forme de traînées dans l'épaisseur du myocarde ; à l'inspection de l'endocarde, on n'aperçoit pas la transparence, ces amas jaunâtres décrits dans les adiposes cardiaques pathologiques. En somme, l'obésité n'est pas plus prédominante dans le cœur que dans les autres organes et sous la peau.

Les valvules auriculo-ventriculaires et artérielles sont saines. L'examen attentif de la surface interne de l'aorte ne révèle pas les lésions de l'athérome. Les coronaires ne présentent aucune altération.

Rien aux poumons, rien à la plèvre, rien aux autres organes.

2° *Note complémentaire publiée dans la thèse de Maury.*

Examen ultérieur fait au mois de juin 1896. — La face interne de la crosse de l'aorte présente, à la hauteur des valvules sigmoïdes, des amas jaunâtres irréguliers, traces manifestes d'athérome ; mais c'est une lésion à peine accentuée, car l'aorte n'a pas perdu sa souplesse.

L'exploration méthodique des coronaires, par le procédé des coupes transversales, se succédant de centimètre en centimètre, permet de faire une constatation importante. L'artère coronaire gauche a conservé son calibre à sa naissance et dans la plus grande partie de son trajet. Sa branche de bifurcation antérieure, qui descend dans le sillon interventriculaire ne présente aucune diminution de calibre ni aucune altération de ses parois. — La branche horizontale, qui dans le sillon auriculo-ventriculaire contourne le bord gauche du cœur ne présente d'abord aucune altération de calibre, ni aucune diminution de souplesse de ses parois. Mais au point répondant exactement au bord gauche du ventricule, peu avant que l'artère ne se divise en ses deux branches terminales dans l'écartement desquelles se trouve la rupture, la coronaire est *totalement oblitérée.* La coupe perpendiculaire à l'axe du vaisseau montre qu'un *bourgeon* a, sur une étendue très minime de quelques millimètres à peine, obturé son calibre. La lumière n'est pas représentée que par un orifice imperceptible qui aurait peine à admettre la pointe d'une aiguille. Le vaisseau présente d'ailleurs en ce point limité une consistance nodulaire qu'on n'a trouvé en aucun autre point de son trajet.

En aval de cette oblitération, l'artère reprend sa perméabilité et les coupes successives montrent que c'est bien l'artère qui nourrissait le territoire déchiré.

L'artère coronaire droite, sectionnée de distance en distance suivant le

même procédé, conserve son calibre intact jusqu'en un point symétrique par rapport à l'oblitération de tout à l'heure. Au moment où tout le vaisseau va fournir ses deux branches terminales et descendre le long de la cloison interventriculaire postérieure, l'artère présente une diminution passagère de son calibre due à un bourgeonnement intravasculaire, mais le calibre, quoique rétréci, est loin d'être complètement oblitéré.

Des fragments du myocarde ont été prélevés au niveau des lèvres de la rupture, pour être soumis à l'examen histologique. Les uns ont été durcis directement par l'alcool ; les autres ont subi préalablement l'action de l'acide osmique au centième pendant vingt-quatre heures. Les coupes pratiquées avec les fragments durcis directement par l'alcool, colorées soit avec le picro-carmin, soit avec l'hématoxyline et le picro-carmin ne montrent aucun lésion appréciable du muscle.

Les coupes pratiquées dans les fragments qui ont séjourné dans l'acide osmique et examinés directement sans autre coloration, décèlent de *fines granulations noires*, disposées en séries linéaires dans l'intérieur des travées musculaires du myocarde. Pour nous rendre compte de l'importance que nous devions attacher à la présence de ces granulations graisseuses, nous avons prélevé, à l'autopsie de trois femmes du même âge que notre malade, des fragments du myocarde. Dans les trois cas, la surcharge graisseuse du cœur était aussi abondante que dans le cœur qui s'est rupturé. Nous avons traité ces fragments par l'acide osmique et dans les trois cas nous avons pu retrouver les mêmes granulations. Il s'agit donc là d'une lésion histologique en rapport avec l'âge de la malade et insuffisante pour expliquer à elle seule la rupture de la paroi.

Remarques. — L'intérêt de cette observation réside surtout dans ce fait que, lors du premier examen, les lésions coronaires recherchées avec peu d'attention étaient passées inaperçues. Depuis, l'auteur, sous l'influence du courant d'idées qui s'établissait au sujet de la pathogénie des ruptures spontanées, a complété son examen dans le but d'infirmer la théorie de l'oblitération, et ce nouvel examen a fait faire des constatations diamétralement opposées à celles qui étaient énoncées dans le premier Mémoire. En effet, il y était dit : « Les coronaires ne présentent aucune altération », alors qu'effectivement il y avait oblitération de l'une d'elles.

OBSERVATION V

ROBIN et NICOLLE. **Rupture du cœur,** *in* Bibliothèque Debove-Charcot.

(Nous devons à l'obligeance de M. le Dr A. GOMBAULT et de M. le Dr PILLIET d'avoir pu pratiquer l'examen histologique du cœur. La note qui le précède nous a été confiée par M. BERNARDBEIG, alors externe du service.)

Note clinique. — La nommée M..., âgée de quatre-vingt-neuf ans, entre à l'infirmerie, salle Hillairet, présentant de l'agitation, du délire et offrant à la base droite un foyer de râles sous-crépitants. Le lendemain de son arrivée, elle meurt subitement.

Autopsie. — Le *sac péricardique* est distendu par une grande quantité de caillots rouge groseille. La *face antérieure du cœur* est recouverte par une série de petits caillots rouges, lamellaires, disséminés, légèrement adhérents.

Tout près de la cloison interventriculaire et au niveau du ventricule gauche, existe une large *surface ecchymotique*, molle sous le doigt, qui s'arrête à 2 centimètres au-dessus de la pointe du cœur.

On observe au niveau de cette ecchymose des *fissures en zigzag* qui paraissent être l'origine de l'épanchemennt. En sectionnant la paroi antérieure, on la trouve amincie dans la portion correspondant à la plaque ecchymotique. Le *tissu musculaire* est en ce point tellement friable qu'il s'écrase sous le doigt. Un gros caillot blanc, fibrineux, adhère fortement à la paroi et paraît obturer la fissure. Au-desssus du caillot, la paroi ventriculaire est épaissie et recouverte par une abondante couche de graisse.

Le *sinus aortique* est très dilaté et les *valvules sigmoïdes* extrêmement athéromatheuses.

Les poumons sont congestionnés.

Le CERVEAU contient des infarctus anciens et un foyer de ramollissement cortical siégeant sur le lobe occipital gauche.

Les REINS présentent de nombreux infarctus de date ancienne.

Le FOIE et la RATE n'ont rien de particulier.

Voici maintenant ce que nous avons noté au point de vue *macroscopique* et *microscopique* sur le cœur qui nous a été remis :

L'organe est hypertrophié et dilaté, mais modérément. La surcharge graisseuse y est très marquée principalement au niveau du *ventricule droit*. Quelques plaques laiteuses notamment sur l'*oreillette droite*. A la pointe, près de la cloison, *bosse sanguine saillante* offrant à gauche et en haut une érosion du volume d'une pièce de un franc. C'est sur cette érosion que siègent les fissures décrites plus haut.

Le *ventricule gauche* ouvert montre au niveau du point correspondant à l'ecchymose de la face externe un caillot de faible volume qui, enlevé,

laisse voir un trajet sinueux siégeant dans une paroi cardiaque très mince, *quoique non anévrismatique*, et aboutissant à la partie inférieure de l'érosion externe.

Rien de spécial pour la *mitrale* et pour les *cavités droites*. Athérome des *sigmoïdes aortiques* mais *sans insuffisance*.

Mensurations :

Epaisseur du ventricule gauche à sa partie moyenne : 1 centimètre.

Epaisseur du ventricule gauche au niveau de la rupture : 2 centimètres à peine.

Epaisseur du ventricule droit à la partie moyenne : 7 millimètres (dont 4 de tissu adipeux).

Les *artères coronaires* ont leurs orifices normaux. Le rameau descendant de la coronaire antérieure est oblitéré par un caillot qui commence à peu de distance du sillon auriculo-ventriculaire et qui s'étend jusqu'à la pointe en suivant les branches de division du vaisseau.

La *coronaire droite* montre aussi une coagulation sanguine qui, née près de son origine, s'étend jusqu'au voisinage du sillon interventriculaire postérieur où elle cesse. Elle se continue seulement avec l'artère du bord droit. Cependant, près de la pointe, les artérioles terminales de la branche du sillon postérieur sont thrombosées.

Examen histologique. — Il a porté sur la moitié inférieure des ventricules et du septum interventriculaire.

1° *Moitié inférieure du ventricule gauche.* — Nous étudierons sa partie antérieure, puis son bord gauche, enfin sa face postérieure,

a) *Partie antérieure.* — Nous décrirons successivement : une coupe horizontale passant exactement au niveau de la rupture, — deux autres sections horizontales pratiquées immédiatement à droite et à gauche de la solution de continuité, — et un certain nombre de préparations, tant horizontales que verticales, de plus en plus rapprochées de la pointe.

Première coupe. — Les deux lèvres de la *rupture* sont formées par des blocs du tissu myocardique nécrosé entremêlés d'hématies et de fibrine. Un caillot les réunit dans une partie de leur étendue. L'épicarde et l'endocarde n'ayant pas cédé au même niveau, la solution de continuité affecte une certaine obliquité en même temps qu'elle se montre un peu sinueuse.

Les blocs nécrosés sont infiltrés de leucocytes et présentent tous les caractères histologiques que nous leur avons déjà reconnus (Obs. II, VIII).

Deuxième coupe. — (A droite de la précédente.) Du côté de la solution de continuité, faisceaux musculaires mortifiés et séparés par des caillots récents. Dans le reste de la coupe, le tissu cardiaque est normal et les artères très peu malades.

Troisième coupe. — (A gauche de la rupture.) Deux artères thrombosées sous l'épicarde ; du côté de la solution de continuité, faisceaux mortifiés..., etc.

Dans les trois coupes que nous venons d'étudier, l'endocarde, au niveau et au voisinage de la rupture, est littéralement obscurci par une grande

quantité de leucocytes et donne insertion à un coagulum cruorique continu avec celui qui tapisse les lèvres de la perte de substance myocardique.

AUTRES COUPES, PRATIQUÉES PLUS BAS. — *Tout à fait au-dessous* de la rupture, lésions nécrotiques qui disparaissent rapidement.

a) *Plus bas*, absence de toute altération du myocarde. Adipose croissant à mesure qu'on se rapproche de la pointe. Artères tres peu malades.

b) *Partie moyenne.* — Adipose assez marquée (superficielle et interstitielle). Plusieurs artérioles sous-épicardiques sont remplies d'hématies. Endartérite irrégulièrement distribuée, mais plus accentuée dans les reliefs musculaires.

c) *Partie postérieure.* — Adipose modérée. Quelques artérioles superficielles gorgées de sang. Endartérite, surtout dans les colonnes charnues. En ces derniers points, un peu de sclérose périfasciculaire.

2° *Moitié inférieure du ventricule droit.* — Adipose très accentuée (superficielle, interstitielle et sous-endocardique). Endartérite modérée.

3° *Moitié inférieure de la cloison.* — En arrière, sous l'épicarde, artères gorgées d'hématies. Adipose et endartérite peu marquées dans la partie moyenne du septum, mais croissant très rapidement vers les régions inférieures. Tout à fait en bas, foyers scléreux pen nombreux et minuscules,

Notons, dans toutes les coupes examinées, l'absence de dégénérescence graisseuse et la présence de l'atrophie pigmentaire du muscle cardiaque.

OBSERVATION VI

ROBIN et NICOLLE. **Rupture du cœur,** *in* Bibliothèque Charcot-Debove.

(Due à l'obligeance de M. le Dr Brault qui a bien voulu nous confier ses préparations histologiques.)

Il s'agit d'un cœur provenant du service de M. le Professeur Cornil (Hôtel-Dieu-Annexe) et qui fut apporté au Laboratoire d'anatomie pathologique de la Faculté, pour les démonstrations pratiques en 1888.

M. Brault nota à ce moment les particularités suivantes concernant l'examen macroscopique :

Cœur volumineux, *Hémopéricarde* abondant.

La *rupture* siège au niveau de la face antérieure du *ventricule droit* près de la pointe. Elle est entourée d'une zone ecchymotique occupant une surface de trois à quatre centimètres carrés. L'incision de cette zone montre qu'elle se continue avec une infiltration sanguine de la paroi cardiaque, étendue non seulement au ventricule droit, mais encore à la partie antérieure de la cloison et un peu au ventricule gauche.

Le *rameau descendant de la coronaire* antérieure est complètement oblitéré à sa partie moyenne.

Diagnostic à l'œil nu : *infarctus du myocarde.*

Examen histologique. — Nous avons pu, grâce à l'obligeance de M. Brault, étudier *cinq coupes* différentes, intéressant les parois cardiaques *au niveau et au voisinage de la rupture*, et une coupe de la *branche descendante de la coronaire gauche.*

1° *Coupes au niveau de la rupture.* — Nous en avons examiné deux : aucune ne passe exactement par la perte de substance elle-même, mais la présence de caillots dans ces deux préparations indique qu'elles sont situées aussi près que possible de la solution de continuité.

a) Première section. — *Ventricule gauche.* (Coupe horizontale. Éosine hématoxylique.) Adipose sous-épicardique marquée ; la plus grande partie du pannicule est infiltrée de sang. Une des extrémités de la coupe se montre presque entièrement limitée par un coagulum qui repose sur des faisceaux de fibres infarcis. Ces faisceaux se continuent avec une zone mortifiée qui occupe toute l'épaisseur de la paroi ventriculaire dans les deux tiers de la préparation. Le dernier tiers présente à un haut degré la lésion dite segmentation cardiaque.

Les tissus nécrosés offrent tous les caractères que nous leur avons déjà décrits (obs. VIII), y compris l'infiltration leucocytique des gaines et des fissures. Plusieurs artères sont atteintes d'*endartérite*, d'ailleurs plus ou moins intense.

b) Deuxième section. — Partie antérieure de la cloison. (Coupe horizontale. — Acide osmique.) Au centre du septum, bloc de fibres infarcies à direction antéro-postérieure. De chaque côté, infiltration embryonnaire abondante *avec dégénérescence graisseuse d'un certain nombre d'éléments musculaires.*

Dans les points où règne cette dégénérescence, les leucocytes sont en majeure partie chargés de gouttelettes graisseuses et forment ainsi de *véritables corps granuleux* qu'on voit s'avancer par places jusque dans l'intervalle des fibres nécrosées.

Segmentation cardiaque dans les endroits qui n'ont pas subi la mortification. Une des extrémités de la préparation est partiellemen dissociée par un caillot récent.

2° *Coupes au voisinage de la rupture.* — Au nombre de trois.

a) Première section. — *Ventricule gauche.* — (Coupe horizontale. — Picrocarmin.) *Paroi.* La plus grande partie est nécrosée ; le reste présente de la myocardite segmentatre. *Piliers.* Blocs infarcis disséminés.

Nombre d'*artères* sont saines ; les autres offrent de l'endartérite, en général modérée.

Une coupe, traitée par l'acide osmique, indique partout l'absence de dégénérescence graisseuse des fibres.

b) Deuxième section. — *Ventricule droit.* — (Coupe horizontale. — Éosine hématoxylique). Une moitié de la préparation est complètement infarcie, et l'autre presque entièrement. Myocardite segmentaire. Artères peu malades.

c) Troisième section. — (Cloison ? — Acide osmique.) Cette coupe n'est intéressante que parce qu'elle montre, en un point, une zone de fibres

atteintes de dégénérescence graisseuse avec infiltration de leucocytes chargés de graisse.

3° *Coupe de l'artère thrombosée.* — Sténose excessive par endartérite. Caillot récent comblant ce qui reste de la lumière vasculaire.

OBSERVATION VII

Robin et Nicolle. **Rupture du cœur,** *in* Bibliothèque Charcot-Debove.

(Due à l'obligeance de M. le Dr A. Gombault, médecin de l'hospice des Incurables et de M. le Dr Pilliet.)

Il s'agit d'une vieille femme qui mourut dans son dortoir et à l'autopsie de laquelle on rencontra une rupture du cœur.

Le cœur, moyennement hypertrophié, n'est que modérément surchargé de graisse. Sur le ventricule gauche à mi-hauteur de la face postérieure, on remarque une rupture qui mesure environ 2 centimètres. Les orifices cardiaques sont absolument sains.

L'artère coronaire droite très athéromateuse est le siège de coagulations qui n'occupent qu'en partie sa cavité. La branche descendante très rétrécie par des dépôts calcaires, montre également un thrombus dans son intérieur. La coronaire gauche plus malade encore que la droite est atteinte d'un degré très intense d'endartérite. Des caillots d'y sont développés depuis l'origine de la branche équatoriale jusqu'au tiers supérieur du rameau descendant. Enfin l'artère du bord gauche est presque entièrement oblitérée, mais sans coagulum macroscopiquement appréciable.

Examen histologique. — Il a porté sur la moitié inférieure des deux ventricules et de la cloison.

1° *Moitié inférieure du ventricule gauche.* — Nous étudierons d'abord sa face postérieure, puis sa région antérieure.

α. *Face postérieure.* — Nous y avons pratiqué quatre coupes horizontales : au niveau de la rupture, immédiatement au-dessous, à l'union du tiers moyen et du tiers inférieur du ventricule, enfin près de la pointe.

Première coupe. — *Faibles grossissements* (Oc. 1, Verick ; obj. 00, Nachet et 1, Verick). *Paroi.* Adipose modérée sous le péricarde viscéral.

On remarque dans cette coupe deux artérioles dont l'une est très rétrécie avec un caillot terminal, l'autre gorgée d'hématies et moins malade.

La rupture intéresse toute l'épaisseur de la coupe et offre la forme d'un triangle, dont la base répond à l'endocarde et le sommet à l'épicarde. Les lèvres à peine onduleuses, donnent insertion à une mince

couche de sang récemment coagulé. De chaque côté de la perte de substance, on retrouve les éléments myocardiques, mais très modifiés dans leur structure et leur configuration. Ils ont acquis, en effet, une réfringence anormale et une coloration brun orangé toute spéciale. En même temps ils se sont entassés et *forment bloc*, caractère qui éveille immédiatement l'attention. Il s'agit donc d'une grosse lésion et cette lésion n'est autre que la nécrobiose des faisceaux musculaires. Elle cesse à 6 ou 8 millimètres environ de la rupture, disparaissant plus vite sous l'épicarde que sous l'endocarde. Comme à la périphérie de l'infarctus les fibres malades s'imbriquent intimement avec les fibres saines voisines, la zone mortifiée semble mal limitée à un faible grossissement.

Par contre, en dehors de cette zone, le reste du myocarde se détache d'autant plus nettement qu'il présente à un haut degré la segmentation de MM. J. Renaut et Landouzy.

Piliers. — La région profonde de la coupe comprend trois reliefs charnus ; l'un d'eux est complètement mortifié, les autres le sont dans la majeure partie de leur étendue.

Tels sont les détails que montrent les préparations traitées par le *picrocarmin*.

Voyons maintenant ce que révèle l'*éosine hématoxylique*. Ce réactif prête aux éléments nécrosés un ton rose jaunâtre absolument particulier. Le long des gaines vasculaires et au sein des fissures qui séparent les faisceaux altérés, il permet de constater une infiltration leucocytique variable suivant les points et se prolongeant par places entre les fibres musculaires elles-mêmes.

Un des piliers partiellement mortifié mérite d'être décrit ici, car il donne une bonne idée des lésions nécrobiotiques du myocarde vues en coupe transversale. Au centre de ce pilier apparaît une artère thrombosée dont la gaine fourmille de leucocytes. Autour de l'artère, anneau d'éléments nécrosés, serrés, rose jaunâtre, sans un noyau inter ou intramusculaire. Cet anneau est obscurci à sa périphérie par une abondante infiltration leucocytique qui masque la transition de l'infarctus avec les parties saines.

Forts grossissements (Oc. 1, Obj. 3, 6, 8 Leitz). *Paroi.* Si nous étudions de plus près les faisceaux infarcis, qui limitent de chaque côté la rupture, nous y rencontrerons les particularités suivantes : les fibres malades plus serrées, plus réfringentes (brun orangé par le carmin, rose jaunâtre par l'éosine hématoxylique), ont perdu leur noyau, mais le double cône pigmentaire y persiste et la striation transversale se montre nettement exagérée. Aucune trace des capillaires intermusculaires, ni des éléments conjonctifs du stroma myocardique.

L'aspect qui précède se modifie, d'une part, au voisinage de la solution de continuité, d'autre part à la périphérie de l'infarctus. Dans la première région, les éléments apparaissent plus réfringents, avec une striation très diminuée ou même disparue. Dans la seconde zone, les cellules contractiles sont moins réfringentes, et la striation a fait place à des granulations irrégulièrement disséminées et très fines.

Notons enfin, dans les fibres saines les plus rapprochées des parties mortifiées, la présence de la lésion que l'un de nous a décrite sous le nom d'*état fendillé*.

Piliers. — Dans celui dont nous avons parlé plus haut, l'anneau central montre des éléments tassés, losangiques par pression réciproque, très réfringents, sans noyau, etc... — la région périphérique offre des fibres moins serrées, moins réfringentes, à contours quasi normaux, etc..., — au voisinage des parties saines, on rencontre de fines granulations dans les cellules musculaires ; mais ces granulations sont plus difficiles à voir ici que sur les coupes longitudinales (c'est-à-dire dans la paroi) ; — enfin le fendillement est très net dans les faisceaux normaux situés à la limite du bloc nécrosé.

Un mot pour terminer sur l'état de l'*endocarde*. Normal au niveau du myocarde sain, obscurci de leucocytes dans les points qui correspondent à l'infarctus, il donne insertion à un caillot récent près de l'orifice interne de la rupture. Ce caillot se continue avec celui que nous avons vu tapisser la solution de continuité elle-même.

Deuxième coupe. (*Mêmes réactifs et mêmes grossissements que tout à l'heure.*) — *Paroi.* Sous le *péricarde* viscéral, on rencontre une artère thrombosée et une autre incomplètement oblitérée par un caillot « terminal ». La *rupture* se retrouve ici, mais fissuraire, et s'arrêtant à une certaine distance de l'épicarde et de l'endocarde. Elle est comblée en partie par une mince couche de sang récemment coagulé.

La zone infarcie qui entoure la solution de continuité n'occupe plus, comme elle, qu'une partie de la paroi et se prolonge moins loin sur les côtés que dans la coupe précédente. Elle offre exactement la même structure, aussi n'en recommencerons-nous par la description ici.

Dans la préparation un certain nombre d'artères sont atteintes d'endartérite en général modérée, myocardite segmentaire évidente.

Piliers. — L'un d'eux montre deux petits îlots nécrosés :

Nulle part on ne constate trace de dégénérescence graisseuse (acide osmique).

Troisième coupe. — Sous l'épicarde, se voit une artère partiellement remplie par un caillot. Le myocarde est atteint de myocardite segmenteire. Au centre de la coupe, on aperçoit quelques blocs de fibres mortifiées, avec légère infiltration leucocytique. Artères peu malades dans la préparation.

Quatrième coupe. — Adipose médiocre. Segmentation cardiaque. Artères saines pour la plupart. En un point, sclérose ancienne sous l'endocarde.

1° *Face antérieure.* — Adipose assez marquée (superficielle et interstitielle). Le plus grand nombre des artérioles sont saines. Un peu de sclérose péri-fasciculaire dans les piliers. Segmentation cardiaque.

2° *Moitié inférieure du ventricule droit.* — Adipose très accentuée (superficielle, interstitielle et sous-endocardique). Plusieurs artérioles

remplies de sang à la surface du cœur. Le plus grand nombre des autres sont absolument normales. Segmentation cardiaque.

3° *Moitié inférieure de la cloison.* — Adipose assez marquée, surtout à la partie inférieure. Quelques artérioles superficielles se montrent gorgées de sang. Celles qui cheminent dans l'épaisseur du septum ne sont guère malades pour la plupart. Segmentation cardiaque.

Dans toutes les coupes décrites, notons l'absence de dégénérescence graisseuse et la présence de l'atrophie pigmentaire du myocarde.

OBSERVATION VIII

Robin et Nicolle. **Rupture du cœur,** *in* Bibliothèque Charcot-Debove

(Due à l'obligeance de M. le Dr Féré, médecin de Bicêtre.)

La nommée L..., quatre-vingt-deux ans, rhumatisante chronique, a succombé subitement dans un accès de suffocation, le 10 novembre 1881 au n° 26 de la salle Piorry (service de M. le professeur Charcot.)

Autopsie. — Encéphale. 1030 grammes. Effondrement de quelques circonvolutions pariéto-occipitales. Légère dilatation des ventricules ; pas de lésions grossières. Absence de commissure grise.

Poumons. — Fortement congestionnés aux bases et en arrière ; adhérences lâches dans toute leur étendue.

Cœur. — 330 grammes. Entouré d'une couche de sang coagulé plus mince à mesure qu'il s'éloigne de la pointe, plus épaisse en arrière qu'en avant. Après lavage, on voit à la partie moyenne de la face antérieure du *ventricule gauche* une plaque jaunâtre, feuille morte, ovalaire à grand axe transversal, longue de 2 centimètres. Cette plaque jaunâtre est circonstrite par une zone ecchymotique d'un demi-centimètre au plus.

Suivant la direction verticale, on voit au centre de la plaque jaune une *déchirure irrégulière* de 12 millimètres de long entre les lèvres de laquelle reste un caillot. Après l'ouverture du cœur par le bord gauche, on n'arrive pas à voir l'orifice de la rupture par la paroi interne du ventricule ; on ne peut la découvrir qu'après avoir introduit un stylet par l'orifice externe. Cet orifice interne est complètement masqué par les colonnes charnues.

La direction de l'*artère coronaire gauche* montre que ce vaisseau, arrivé à la partie moyenne du sillon antérieur, se divise en deux branches, l'une qui continue la direction primitive, l'autre qui se porte obliquement à gauche et en bas sur la face antérieure du ventricule gauche. Cette dernière, comme les autres rameaux artériels du cœur, est très calcifiée ; de plus, elle est remplie, à partir de 3 millimètres en

dehors du sillon, sur une étendue de 1 centimètre et demi, par un caillot fibrineux, dur, décoloré. Cette artère oblitérée passe au-dessous et en dehors de la plaque décolorée qui en reçoit une artériole complètement vide.

Sur tout le reste de son étendue, le *muscle cardiaque* a sa consistance normale.

L'AORTE présente de larges plaques d'athérome calcifié. Les *sigmoïdes* sont très épaissies, mais suffisantes cependant. *Insuffisance et rétrécissement mitral*, avec ossification de la zone externe de l'anneau, et épaississement de la valvule elle-même qui est calcifiée par places.

FOIE. — 980 grammes ; normal.

RATE. — 95 grammes.

REINS. — Le droit pèse 40 grammes (atrophie scléreuse), le gauche, 75 grammes (même lésion, mais moins prononcée).

UTÉRUS. — Corps fibreux calcifiés du corps ; allongement hypertrophique du col.

OBSERVATION IX

(A. HALIPRÉ. Société anatomique, 1892.)

Rupture du cœur. — Mort subite.

La pièce que nous présentons à la Société provient du service de M. A. Gombault à l'hospice d'Ivry. Elle nous a paru intéressante pour deux raisons :

1° La rupture du cœur a porté sur la face postérieure. Ces cas sont relativement rares et les statistiques attribuent à la face antérieure les trois quarts des cas ;

2° L'étude des vaisseaux et des parois du cœur nous a permis de suivre et de saisir dans son intimité la marche des lésions qui chez notre malade ont abouti à la rupture du cœur.

Voici les lésions constatées à l'autopsie.

Le péricarde était distendu par des caillots rouges abondants.

Le cœur présentait sur la face postérieure une ecchymose de forme irrégulièremont triangulaire à sommet inférieur, s'étendant à la fois sur le ventricule gauche et le ventricule droit. Beaucoup plus étendue sur ce dernier, l'ecchymose s'avançait en bas jusqu'à 3 centimètres de la pointe. En haut l'ecchymose dépassait en certains points de 1 à 2 centimètres le sillon auriculo-ventriculaire et présentait dans le sens transversal une étendue de 7 à 8 centimètres.

Vers la région moyenne de l'ecchymose, sur le ventricule droit, près

du sillon interventriculaire et à 2 centrimètres au-dessous du sillon interauriculo-ventriculaire, le péricarde paraît éraillé. C'est vraisemblablement en ce point que s'est faite la rupture qui a donné issue au sang.

Sur une section transversale du cœur, à 3 centimètres de la pointe, on constate une hypertrophie concentrique considérable du ventricule gauche. Le muscle est d'une belle couleur rouge. Les ventricules sont ouverts et les valvules sigmoïdes des cœurs droit et gauche sont absolument saines. Aucune lésion de la tricuspide. La mitrale présente un peu d'épaississement de sa valve droite.

La valve gauche beaucoup plus malade est dure, ratatinée, de consistance cartilagineuse.

Enfin sur la paroi postérieure du ventricule gauche, immédiatement en face du bord postérieur de la valve droite de la mitrale, est une excavation irrégulière, qui pourrait admettre une petite noisette. Cette excavation située à 2 centimètres au-dessus du sommet du ventricule et environ à l'union du tiers inférieur et des deux tiers supérieurs de la paroi ventriculaire, présente à sa surface un caillot de formation récente, En détergeant la surface, on trouve dans la profondeur de petites masses de la grosseur d'une tête d'épingle, se détachant facilement et donnant, au fond de la cavité, un aspect frangé ou villeux. L'examen microscopique nous a montré que ces petites masses étaient constituées superficiellement par des leucocytes, de la fibrine réticulée et quelques globules rouges. Plus profondément et servant en quelque sorte de point d'attache à ces éléments superficiels, étaient des fibres musculaires en voie de dégénération.

Le myocarde ayant été sectionné transversalement, à différentes hauteurs, nous avons pu voir que dans toutes les portions de la face postérieure du ventricule gauche, avoisinant la cloison interventricuiaire, le myocarde était décoloré, jaunâtre, et offrait un contraste frappant avec les parties voisines qui avaient conservé une belle couleur rouge. L'étude microscopique des fibres, après fixation à l'acide osmique et coloration au carmin, nous a montré une diminution de la striation transversale avec dégénération granulo graisseuse.

Enfin, sur les coupes transversales, nous avons constaté une suffusion sanguine abondante, partant du foyer ulceré et remontant vers la base du cœur. Cet épanchement, distendant le tissu cellulaire sous-péricardique, était très abondant dans la région où la rupture de la séreuse s'est produite.

Nous avons disséqué les artères coronaires. — L'artère coronaire gauche présentait à son origine une plaque calcaire. Mais son calibre n'était pas notablemeut diminué. L'artère coronaire droite présentait au contraire avec une petite plaque calcaire un caillot oblitérant complètement son calibre ; ce caillot situé à 3 centimètres environ de l'origine de l'artère, s'étendait dans le sillon auriculo-ventriculaire sur une longueur de 1 centimètre environ. Ce caillot très adhérent à l'artère était rouge et certainement de formation assez récente. Dans tout le reste de son

trajet l'artère était parfaitement souple. Nous avons d'ailleurs suivi avec soin toutes les branches des coronaires ainsi que leurs anastomoses sans rencontrer d'autres lésions que celles déjà signalées.

En résumé, les lésions valvulaires sont hors de cause dans le cas présent et c'est l'oblitération de l'artère coronaire qu'il faut incriminer. Sous l'influence de cette lésion un infarctus s'est produit, puis a dégénéré. Le tissu s'est ramolli et une rupture s'est faite dans le ventricule gauche, permettant au sang de s'infiltrer dans les parois. La suffusion sanguine a gagné le tissu cellulaire sous-péricardique et a distendu le feuillet viscéral de la séreuse. Enfin une rupture du péricarde s'est produite, suivie bientôt de l'inondation de la cavité séreuse. La mort a été instantanée, et la malade s'est affaissée subitement sans avoir poussé un cri.

OBSERVATION X

(Société anatomique, 1889.)

Rupture spontanée du cœur, siégeant à la face antérieure du ventricule gauche. Coronaire gauche oblitérée.

Par M. Mallet, interne des hôpitaux.

Le nommé Cart... Louis, âgé de soixante-dix-neuf ans, est entré le 21 mai à l'hôpital Tenon, salle Parot lit, n° 15, dans le service du docteur Letulle.

Le lendemain matin, on trouve à la base du poumon gauche, en arrière un peu de matité et une respiration très faible. Rien au cœur, les artères radiales ne sont ni très dures, ni très flexueuses. Le foie n'est pas augmenté de volume et la région qu'il occupe n'est pas douloureuse. Pas d'albumine dans les urines. Temp. 36°,8.

27 mai. — Le malade a passé une mauvaise nuit ; l'oppression est très notable. Depuis quelques heures il n'a cessé de se plaindre et de tousser.

Mêmes signes stéthoscopiques. En outre, râles de bronchite dans l'étendue des deux poumons, plus marqués au sommet gauche. Après la visite, le malade est tout à coup pris d'une sorte d'*attaque convulsive*. Son voisin de lit raconte qu'il est devenu pâle, que sa respiration était très gênée et que les bras étaient agités de mouvements comparables à ceux des épileptiques.

Il n'a pas poussé de cri et ne semble pas avoir perdu connaissance. Le tout a duré trois ou quatre minutes.

Le 28. — Un peu d'albumine dans les urines. Oppression considérable ; le malade se cyanose.

On attribue l'accès de la veille à l'urémie.

Le 29. — Même état le matin. A quatre heures du soir, le malade s'était assis dans son lit pour prendre l'urinal. Après qu'il eut uriné on l'a vu se renverser tout à coup en arrière et pâlir. Lorsqu'on s'est approché, on s'est aperçu qu'il était mort. La température prise matin et soir a toujours oscillé entre 36°,6 et 37°,2

Autopsie. — Encéphale n'a pas été examiné. Rate : petite et assez dure. Foie. Poids 1280 grammes. Rien à noter. Reins. Poids de chacun 170 grammes. Tous deux sont durs, scléreux, mamelonnés. Capsule très adhérente. A la coupe, traces d'infarctus anciens. Un infarctus récent. Teinte violacée foncée. Plèvres et poumons. Environ un litre de liquide séreux dans chaque plèvre. Pas de fausses membranes. Au sommet gauche, sclérose. A la base gauche, infarctus assez étendu.

Péricarde et cœur. — Donnent l'impression d'un *cor bovinum.* Au niveau de l'oreille droite, teinte violacée. Mais lorsqu'on incise le péricarde on voit s'écouler un liquide sanguinolent dont la quantité peut être évaluée à un demi-verre environ, puis on retire des caillots noirs, uniformément répandus à la surface du cœur et dont le poids est de 420 gr. On peut alors constater que le cœur présente une rupture dont nous allons déterminer les caractères.

Le cœur est légèrement hypertrophié et dilaté. La dilatation porte sur les deux ventricules, d'où une apparence un peu globuleuse de l'organe. Malgré cela le cœur n'est pas très affaissé ; il offre même un état de tension marqué surtout au niveau du bord gauche et de la pointe. La surcharge graisseuse est médiocrement accentuée. Le poids de l'organe est de 430 gr. Les dimensions n'ont pas été déterminées d'une manière précise, mais elles ne dépassaient pas de beaucoup l'état normal. A égale distance du bord gauche et du sillon antérieur, au point le plus saillant de la face antérieure du ventricule gauche, on remarquè une rupture dont l'extrémité supérieure est un peu moins distante du sillon auriculo-ventriculaire que son extrémité inférieure ne l'est de la pointe. La longueur est de 55 millimètres. La rupture offre une apparence très irrégulière, analogue à celle d'une plaie contuse. Sa direction est à peu près verticale, parallèle à l'axe du cœur. Le trait n'est pas net, comme celui qui est produit par un instrument tranchant, mais les lèvres sont comme mâchées. Elles s'engrènent du reste assez exactement et ne sont séparées sur certains points que par un intervalle de 2 à 4 millimètres Dans l'interstice fait hernie un caillot noirâtre.

Orifice aortique : 72 millimètres.

Cloison interventriculaire ; 8 millimètres.

Paroi du ventricule droit : 7 millimètres dont 1 de tissu adipeux.

Paroi de l'infundibulum : 6 millimètres sans tissu adipeux.

Orifice tricuspide : 142 millimètres.

Orifice pulmonaire : 93 millimètres.

Toutes les valvules étaient saines et suffisantes. L'aorte était parsemée de plaques athéromateuses très abondantes, mais elle n'avait pas subi de dilatation appréciable. L'orifice de l'artère coronaire droite n'était pas rétréci ; son trajet très peu athéromateux.

L'orifice de la coronaire gauche n'est pas rétréci non plus. Mais elle se calcifie presque aussitôt et l'athérome s'accentue progressivement. De telle sorte qu'à 3 centimètres environ de son origine on trouve *le rameau descendant complètement oblitéré* par un dépôt calcaire qui prédomine sur la demi-circonférence antérieure. L'artère offre la consistance d'un tuyau de pipe; sa lumière peut encore admettre un crin assez épais. Le rétrécissement siège sur une longueur de 2 centimètres environ. Puis l'artère redevient tout à fait perméable dans sa partie terminale.

Autour, dans une zone de un centimètre, il y a un dépôt fibrineux, adhérent et très mince, qu'on détache assez aisément par le grattage. Vers la partie moyenne de la rupture, on pratique une section perpendiculaire à l'axe du cœur. On peut voir alors que la rupture est aussi longue en dedans qu'au dehors, et que l'*orifice interne répond exactement à l'orifice externe.*

Dans la paroi, le trajet n'est pas rectiligne. Une des lèvres forme une sorte de coin ; l'autre, au contraire, offre une dépression angulaire, de sorte que l'engrènement est complet. On peut comparer cette disposition à ce qui se passe dans les fractures en V du tibia.

Sur cette coupe transversale dn cœur, on peut encore noter que la paroi antérieure du ventricule gauche est très amincie. L'amincissement existe jusqu'aux limites supérieure et inférieure de la rupture. La paroi semble formée de trois couches distinctes. La plus interne, qui mesure de 5 à 6 millimètres, est formée de caillots mamelonnés, gris et rouge vif. L'intermédiaire, épaisse de 3 millimètres, est jaunâtre, constituée sans doute par de la fibrine et du muscle altéré.

Enfin, l'externe n'a que 2 millimètres; elle est formée de muscle sain, recouvert en certains points d'une très légère couche adipeuse. Le fond du nid que forme la partie supérieure du cœur est tapissé par une couche assez épaisse de caillots adhérents, gris noirâtre, paraissant de formation déjà ancienne.

Le cœur droit présente les caractères suivants : l'oreillette et surtout l'auricule sont très dilatés. L'orifice de la veine coronaire l'est aussi; il admet l'extrémité du petit doigt. Il n'y a pas de lésions d'orifices.

Les mensurations ont donné comme résultats :

Paroi du ventricule gauche : 15 à 17 millimètres.

Orifice mitral : impossible de le déterminer exactement à cause des mutilations provenant des coupes.

OBSERVATION XI

(Laurent. Thèse. Paris, 1894.)

La nommée Ch... Jeanne, âgée de soixante-six ans, culottière, entre à l'hôpital Saint-Joseph, salle Sainte-Madeleine n° 4, le 10 mars 1896.

Antécédents héréditaires. — Père mort d'une maladie de la moelle épinière. Mère morte de tuberculose pulmonaire. Un frère mort de pneumonie.

Antécédents personnels. — Réglée à treize ans, régulièrement. Pas de grossesses. Ménopause à quarante-six ans. Le mari est mort à cinquante-neuf ans de tuberculose pulmonaire. Pas de maladies antérieures. Pas de traces de syphilis, ni d'alcoolisme.

Début de l'affection actuelle. — Au mois de novembre dernier, cette femme aurait eu froid : à la suite se déclare une bronchite ; depuis elle a toujours toussé et reste très oppressée ; par moment crises d'étouffement. Grand amaigrissement depuis le mois de novembre. Perte d'appétit et de sommeil. Œdème des jambes. Pas d'albumine dans les urines.

Poumons. — Matité des 2 sommets en arrière ; on trouve de la congestion dans toute l'étendue du poumon, la respiration est rude avec quelques craquements aux sommets en arrière.

Du côté gauche la respiration est rude, l'expiration prolongée au sommet avec congestion de la base et quelques râles disséminés dans toute la hauteur du poumon en arrière.

En avant on trouve de la matité à droite ; la respiration est soufflante sous les deux clavicules, surtout du côté droit.

On ne trouve rien au cœur ; les bruits sont normaux et le pouls régulier.

Le foie est gros, dépassant la ligne médiane et descendant à deux travers de doigt environ au-dessous des fausses-côtes.

Rien dans les urines.

Du 10 mars, jour d'entrée à l'hôpital, au 18, la malade se plaint de manque de sommeil et d'appétit, d'oppression et de crises d'étouffement revenant surtout la nuit, mais ne disparaissant jamais entièrement ; elle reste continuellement assise sur son lit ou dans un fauteuil.

L'auscultation pratiquée souvent ne montre rien dans l'état du poumon ou du cœur qui puisse expliquer la violence de ces crises ; seule la congestion des bases a un peu augmenté ; les urines restent normales.

Le 18 mars. — Vomissements bilieux ; congestion des 2 bases, obscurité de la respiration dans le tiers inférieur des 2 côtés en arrière.

Le cœur est irrégulier ; trois battements suivis d'un temps d'arrêt, les battements s'entendent pendant la respiration : bruits normaux mais sourds. La pointe bat dans le sixième espace intercostal. Le pouls est filiforme, intermittent.

A midi, pendant qu'elle parle avec ses voisines, la malade est prise de syncope et meurt subitement.

Autopsie. — Pratiquée trente-six heures après la mort. Épanchement pleural assez abondant, 800 à 900 gr. de liquide. Au sommet droit, on trouve quelques petits tubercules, avec légère congestion de la base. Au sommet gauche quelques petits tubercules, la base est fortement congestionnée.

Cœur. — Epanchement péricardique 100 grammes environ. *Pas d'adhérences.* Cœur gros surtout à droite, pesant vide de caillots 460 grammes. On trouve *sur la face antérieure, à la partie inférieure du ventricule gauche,*

à 2 centimètres environ au-dessus de la pointe, une plaque violette, entourée d'une aréole rouge, formant dépression en dedans du ventricule; on dirait une poire de caoutchouc dégonflée. C'est un point ramolli de la largeur, d'une pièce de 5 francs; on le sent nettement au toucher.

A l'intérieur du ventricule droit, caillot agonique ; valvules saines.

Au point violacé de la face externe répond, à la face interne du ventricule gauche, un dépôt de coagulation sanguine, placé sur une ulcération de la paroi ventriculaire; autour de cette coagulation, le cœur présente un aspect blanchâtre, comme un tissu cicatriciel; toute la région voisine présente une coloration blanchâtre qui tranche sur la coloration rosée du cœur.

L'épaisseur de la paroi au niveau de la partie violacée est de 2 à 3 millimètres.

La coronaire gauche très athéromateuse est complètement oblitérée, à trois centimètres environ de l'orifice; on suit le trajet de l'artère qui par endroit est devenue complètement calcaire.

L'aorte présente une légère altération athéromateuse; ses valvules sont saines. Pas d'insuffisance. La mitrale est légèrement épaissie.

Les artères ne sont pas athéromateuses.

Le foie est gros, cirrhotique, avec de la périhépatite généralisée; son tissu est dur, granuleux. Adhérences avec le diaphragme et le péritoine. Aspect granitique. Congestion.

Reins. — Un peu gros. Les pyramides tranchent nettement sur la substance corticale.

Rate. — Dure, périsplénite.

Estomac. — Rien.

Réflexions. — Il doit s'agir, dans ce cas, non d'une rupture d'un foyer de nécrose récent, mais plus vraisemblablement d'une rupture au niveau d'un foyer ancien en voie de cicatrisation. La phrase « toute sa région voisine (de la rupture) présente une coloration blanchâtre (tissu cicatriciel) », en fait foi.

Il est à regretter qu'un examen microscopique, même sommaire n'ait pas été pratiqué.

OBSERVATION XII

(Maury. Thèse de Paris, 1896.)

Rupture complète du ventricule gauche à la face postérieure. Mort subite.

Le 18 octobre 1895, le nommé C..., ancien marin, âgé de soixante-dix-neuf ans, mourait subitement à 6 heures du soir à l'hôpital Notre-Dame de Bon-Secours dans les circonstances suivantes.

Il venait de prendre son repas du soir et avait mangé d'assez bon appétit, lorsque, sortant du réfectoire il s'affaissa tout à coup sur le sol. On accourt, on le relève ; de légers soupirs s'échappent à deux reprises de sa poitrine, puis plus rien ; le corps est inerte, le visage d'une pâleur extrême.

On le frictionne énergiquement avec de l'alcool camphré, mais inutilement ; on se trouve en présence d'un cadavre.

Que s'est-il passé ?

La veille au soir, le malade s'était plaint de douleurs précordiales et épigastriques. Nous l'avions examiné attentivement, ausculté le cœur, les poumons ; rien ne nous avait paru anormal.

Le jour de sa mort, dans la matinée, il signalait un malaise au creux épigastrique et se sentait fatigué ; mais ce malaise fut de courte durée ; il se leva comme d'habitude. A midi il mangea assez bien. Dans la journée, il eut des contrariétés et se mit fortement en colère à plusieurs reprises, notamment à 4 heures du soir.

Autopsie. — Le 19 octobre, vingt-cinq heures après la mort, nous pratiquâmes l'autopsie.

A l'ouverture de la cage thoracique, nous fûmes frappé de l'énorme distension du péricarde qui est bleuâtre, dur, paraissant ne faire qu'un avec le cœur. L'organe présente l'aspect d'un *cor bovinum*.

Le péricarde est incisé et un peu de liquide sanguinolent s'en écoule. Dans la cavité on trouve une grande quantité de sang coagulé ressemblant à de la gelée de groseille ; le poids est de 500 grammes environ.

Le caillot retiré, on aperçoit à la face postérieure du ventricule gauche une déchirure que nous allons décrire.

Elle siège à 3 centimètres environ du sillon interventriculaire et à 4 centimètres de la pointe. Cette déchirure a l'aspect d'une fente triangulaire, de 1 centimètre et demi d'étendue, à concavité tournée à gauche ; les bords sont anfractueux, déchiquetés ; tout autour l'épicarde est décollé en certains endroits.

Entre les lèvres de cet orifice existe un petit caillot sanguin. Le caillot

retiré et les lèvres écartées, on remarque que le myocarde a une couleur rouge vif en cet endroit, bien différente de la couleur générale du muscle qui est un peu pâle. On s'aperçoit que l'orifice s'élargit à travers la paroi cardiaque épaissie, surtout à droite, vers la partie supérieure du ventricule où il existe une sorte de diverticule. Ainsi la déchirure à la face externe est beaucoup moins étendue que dans l'épaisseur de la paroi.

Une sonde cannelée, introduite avec précaution par l'orifice externe et poussée sans force, pénètre aussitôt dans le ventricule gauche. Le cœur ouvert, on constate que la rupture traverse obliquement la paroi ventriculaire. L'orifice interne est situé entre deux colonnes de second ordre ; il est petit, présente l'aspect d'une fente linéaire parallèle aux piliers du cœur, c'est-à-dire verticale, et a environ 5 millimètres de longueur.

Le cœur est considérablement hypertrophié, surtout au niveau du ventricule gauche. Les parois de cette cavité atteignent en certains endroits 3 centimètres d'épaisseur. La partie où siège la rupture ne présente pas d'amincissement. Le poids de l'organe est de 450 grammes, débarrassé des caillots sanguins.

Mensurations :

Longueur du sillon auriculo-ventriculaire	13	cent.
Hauteur des ventricules	13	—
Largeur maxima du ventricule droit	11	—
Largeur maxima du ventricule gauche	6	—

L'organe tout entier présente une surcharge graisseuse considérable, plus accentuée vers la base, à la partie postérieure.

L'examen des orifices auriculo-ventriculaires ne présente rien d'anormal ; les valvules sont saines ; les valvules sigmoïdes de l'artère pulmonaire sont également indemnes.

L'aorte est dilatée ; sa circonférence mesure 9 centimètres environ. Les parois sont épaissies, (près d'un millimètre et demi) et présentent de nombreuses plaques d'athérome. Cet athérome s'étend à la crosse de l'aorte et aux carotides. La valve interne sigmoïde est épaissie ; on n'a pas constaté d'insuffisance aortique.

Les artères coronaires sont examinées avec soin et suivies aussi loin que possible. L'orifice de la coronaire gauche n'est pas rétréci ; le calibre de ce vaisseau est à peu près normal, mais ses parois sont très athéromateuses et un peu épaissies.

L'artère coronaire droite présente des lésions caractéristiques. Son volume est bien plus considérable que celui de l'artère opposée. On a absolument sous le doigt la sensation *d'un tuyau de pipe*, tant le vaisseau est rigide. L'orifice de cette artère, à son origine, permet à peine l'introduction d'une petite sonde cannelée ; puis le calibre diminue rapidement et on ne peut plus introduire qu'un fin stylet de 1 millimètre de diamètre environ et cela sur une étendue de 8 centimètres à partir de l'aorte. Des coupes perpendiculaires à l'axe du vaisseau, pratiquées à 1 centimètre de distance, montrent des parois fortement athéromateuses et épaissies (1 millimètre et demi). A 3 centimètres de l'orifice aortique, sur une

étendue de 2 centimètres on constate une *thrombose* ancienne qui obstrue presque complètement le vaisseau.

Cette artère est disséquée jusque dans ses branches terminales, qui ont conservé leur calibre normal, mais sont athéromateuses.

La coronaire oblitérée est précisément celle chargée d'irriguer le territoire où s'est produit la rupture.

L'examen du poumon n'offre rien de particulier, sauf que le sommet du poumon droit présente des adhérences pleurales.

On trouve dans l'abdomen un liquide citrin assez abondant, deux litres environ.

Les reins sont un peu ratatinés et se décortiquent avec une extrême facilité. Le malade n'avait pas eu d'albumine dans les urines. Rien à noter du côté des autres organes. Le cerveau n'a pas été examiné.

On ne relève aucune tare héréditaire chez ce malade. Lui-même n'avait jamais fait de maladie sérieuse et avait toujours été très sobre. Aucun symptôme du cœur.

Examen histologique (fait par M. Lenoble, interne des hôpitaux). — Le fragment du cœur intéressé par la rupture a été séparé. Ce fragment qui comprend toute l'épaisseur du ventricule mesure 4 centimètres de longueur sur 3 centimètres et demi de hauteur. La lésion se montre nettement constituée par une solution de continuité allant du péricarde à l'endocarde. Le trait de la rupture se porte d'abord obliquement en arrière pour devenir franchement postérieur.

Inclusion dans la celloïdine. Coloration à l'éosine et hématoxyline.

Sur des coupes examinées à un faible grossissement, les fibres musculaires cardiaques (object. 0 — oc. 4 Dumaije), continues au voisinage de la rupture, s'interrompent brusquement au niveau de celle-ci. Elles ont pris la matière colorante aussi bien au niveau de la lésion que dans son voisinage.

A un plus fort grossissement (obj. 2 — ocul. 4 Dumaije) les fibres musculaires continues les unes avec les autres à quelque distance du point de rupture semblent se dissocier sur les bords de celle-ci. Elles s'écartent les unes des autres et paraissent devoir se séparer en blocs distincts.

Avec un fort grossissement (oc. 4. — obj. 6) la lésion se montre nettement constituée par un démembrement complet de la fibre cardiaque. Sur les bords de la rupture et à quelque distance au-delà les fibres musculaires sont interrompues dans leur longueur et séparées en masses distinctes comprenant 30 à 40 fibres réunies en faisceaux indépendants des faisceaux voisins. Sur les limites de la solution de continuité on voit les fibres musculaires dissociées et constituant des amas de 15 à 20 fibres musculaires rompues et comprenant de 3 à 10 éléments (blocs).

Certaines sont isolées et ne sont pas formées par plus de 2 à 3 éléments constituants.

Elles affectent toutes les dispositions possibles et quelques-unes rappellent la forme d'un Y majuscule. On trouve enfin des blocs musculaires isolés du reste; leur striation est conservée. Mais on n'a-

perçoit pas de noyau dans leur masse. Elles ont pris les substances colorantes avec la même avidité que le reste des fibres musculaires intactes. C'est là en somme une lésion sensiblement analogue à celle décrite par MM. Landouzy et Renaut sous le nom de myocardite segmentaire. Elles semblent au début de l'atrophie simple.

On ne trouve pas de dégénérescence graisseuse. Le péricarde et l'endocarde ne présentent pas de prolifération au voisinage et au niveau de la rupture. Ils sont intéressés par la lésion et s'arrêtent brusquement au niveau de la solution de continuité où ils forment des franges.

Les piliers du cœur sont striés par d'épaisses bandes de tissu fibreux.

Les espaces interfasciculaires sont d'une façon générale plus larges que normalement.

Vaisseaux. — Nous n'avons trouvé de vaisseaux dans les coupes qu'au niveau des piliers eux-mêmes. On y trouve en particulier la coupe d'une artère notablement diminuée de calibre et présentant tous les attributs de l'artério-sclérose.

OBSERVATION XIII

(Wratch, n° 42, p. 52, 1896. *Presse médicale.* 18 mars 1896.)

Rupture du ventricule gauche à la face antérieure. Artériosclérose. Coronaire gauche oblitérée.

Par Kouskoff.

Il s'agit d'un professeur de l'Université de Kieff, dont l'autopsie fut faite quatorze heures après la mort, lorsque les phénomènes cadavériques étaient à peine marqués. L'affection dont il fut atteint, pendant une dizaine de jours, fut une affection grippale ; dans ses antécédents on ne relève rien, à part des troubles gastro-intestinaux. Le premier médecin appelé ne constata rien de particulier ; un autre médecin diagnostiqua une affection pulmonaire ; les crachats, pendant toute la durée de la maladie, étaient sanguinolents. Les selles étaient également sanguinolentes, ce que le malade lui-même attribuait à des hémorroïdes. La température ne dépassait pas 37°5 environ. Quelques instants avant la mort, le *malade urina, puis se plaignit d'une sensation syncopale.*

Autopsie. — A l'autopsie on trouva ce qui suit :

Parois abdominales et muscles bien développés ; épiploon rempli de graisse, foie augmenté de volume, de couleur rouge foncé, dépassant de deux travers de doigt et contenant quelques noyaux fibreux, mais sans cicatrices ; reins légèrement mobiles ; dans la cavité pleurale droite,

1.200 grammes environ de liquide séreux ; plèvre elle-même normale ; dans la cavité pleurale gauche, 1 litre environ de même liquide ; rien du côté de la plèvre.

Sac péricardique repoussant en bas le diaphragme et contenant 700 grammes de sang mi-liquide, mi-coagulé. Dès qu'on ouvrit le péricarde, on constata immédiatement la rupture du cœur, longue de 4 centimètres, siégeant sur la paroi antérieure du ventricule gauche.

Le cœur est augmenté de volume dans ses deux diamètres ; la paroi antérieure du ventricule droit est fortement bombée, de telle sorte que l'on peut songer à une dilatation anévrismale. A travers la rupture passent plusieurs caillots, et la portion de la paroi du ventricule gauche qui se trouve au-dessus de la rupture est légèrement amincie ; le ventricule est vide ; sur la paroi antérieure un caillot fibrineux ; l'oreillette gauche également vide. Dans le ventricule droit, une quarantaine de grammes de sang mi-liquide, mi-coagulé et un caillot gris. Dans l'oreillette droite, 40 grammes environ de sang liquide. Ventricule droit normal, mais légèrement augmenté de volume.

Une section soignée du ventricule gauche montre la présence d'un caillot immédiatement sous la rupture. Les bords de cette dernière ont une épaisseur de 6 à 7 millimètres. Le muscle cardiaque, à cet endroit, d'une couleur jaune pâle, est formé d'un tissu mou, évidemment nécrosé. Dans la branche descendante de l'artère coronaire gauche dont l'embouchure est libre et dont l'endartère est légèrement épaissie, on trouve un *bouchon de 2 centimètres* qui oblitère la lumière du vaisseau. Ce bouchon est composé de deux parties : les couches périphériques sont constituées par un tissu résistant, de couleur jaunâtre. Au centre se trouve un caillot sec, rouge foncé. Dans un autre cas, où l'oblitération datait de 4 jours, l'auteur a pu constater la présence d'un bouchon à peu près semblable. On peut donc supposer que, dans le cas présent, le bouchon datait également de 4 jours. L'artère coronaire droite est normale, presque transformée par places en un véritable tube calcaire : elle présente un grand nombre de plaques et est dilatée dans toute sa longueur ; dans ses petites branches on trouve un peu de sang liquide.

La rupture s'est donc produite de haut en bas et de droite à gauche, à travers l'épaisseur du tissu musculaire nécrosé du ventricule gauche.

L'artério-sclérose est excessivement prononcée dans toute la longueur de l'aorte, aussi bien dans la portion thoracique que dans la portion abdominale ; les vaisseaux des autres organes sont également très sclérosés.

Le rein droit est granuleux, rouge foncé, la portion corticale, d'une coloration bleuâtre, est d'une consistance un peu dure, avec des cicatrices sur la surface ; mais pas de traces de tissu conjonctif. Il s'agit donc d'un rein purement sclérosé. L'un des deux reins est d'un volume à peu près normal, mais la portion corticale est atrophiée. L'autre est diminué de volume ; la portion corticale est réduite à un quart de la normale, les pyramides sont diminuées de volume, le calice est dilaté (le malade était obligé, depuis de longues années, de se servir d'une sonde pour uriner).

Les poumons, le foie, l'intestin, ne présentent rien de particulier, à part quelques modifications pathologiques du poumon et de la muqueuse intestinale qui montrent que le malade était véritablement atteint de grippe.

Kouskoff explique la rupture du cœur par ce fait, qu'étant donnée l'artério-sclérose généralisée, il se formait des caillots qui pouvaient-être emportés par le courant sanguin. Un de ces caillots a bouché l'artère coronaire, ce qui a déterminé la nécrose de la paroi du ventricule ; c'est cette nécrose qui, sous l'influence d'une certaine excitation, peut être après le cathétérisme, et d'une contraction plus énergique du cœur, aura été la cause déterminante de la rupture.

OBSERVATION XIV

(*Archives médicales de Toulouse*, mars et avril 1895,)

Rupture du ventricule gauche à la face antérieure. Service de douze jours. Il existe deux ruptures complètes sur le ventricule gauche, très rapprochées l'une de l'autre, mais non communicantes. Oblitération de la coronaire gauche.

Par Joseph Baylac, chef de clinique médicale à la faculté de médecine de Toulouse.

L. A. publiciste, quatre-vingt-un ans. Salle N.-D, n° 26 service de M. le professeur Caulet. Entré le 21 novembre 1894, mort le 1er décembre 1894.

Depuis quelques années il était gêné pour respirer et la course la plus légère déterminait de violentes palpitations. Dès le mois d'octobre on constate de l'arythmie cardiaque.

Dans l'après-midi du 17 novembre il fut pris d'une *douleur extrêmement vive* au-dessous du mamelon gauche. La respiration était extrêmement pénible et le malade dut se mettre au lit. Pas de frissons, pas de fièvre.

Entré à l'hôpital le 22 novembre. Pas d'œdème de la face, ni des membres inférieurs, délire permanent, dyspnée intense, face congestionnée, pouls fréquent et irrégulier (120 pulsations).

Le cœur est volumineux ; la matité absolue est très augmentée. Le bord inférieur gauche correspond à la huitième côte et il dépasse la ligne mamelonnaire de 1 centimètre environ. On relève par la percussion les contours du cœur : largeur de la base, 18 centimètres ; hauteur depuis l'origine de l'aorte, 13 centimètres 5.

Arythmie très marquée, assourdissement des bruits cardiaques, sans bruit de souffle et sans dédoublement, tachycardie (120) et embryocardie.

Cœur droit très dilaté ; insuffisance tricuspidienne manifeste.

La tension artérielle est diminuée : le sphygmographe de Potain marque 15 divisions au lieu de 18, chiffre normal.

Vaisseaux athéromateux.

Poumons, râles de bronchite, emphysème. On porte le diagnostic d'artério-sclérose généralisée, myocardite et néphrite interstitielle (le malade avait de la polyurie et de la pollakiurie) avec congestion pulmonaire disséminée aux deux poumons. Urémie. Urine contenant de l'albumine.

Délire et agitation les jours suivants avec dyspnée et arythmie.

Le 1er décembre au matin. — L'agitation de la journée précédente a persisté toute la soirée. La dyspnée est toujours extrêmement accusée. L'alimentation est impossible. Depuis minuit le malade est dans le coma. Il succombe à 5 heures du matin. Urines la veille : 400 centimètres.

Autopsie. — Le 2 décembre, vingt-huit heures après la mort, eut lieu l'autopsie.

Péricarde considérablement distendu. Son bord inférieur correspond à la huitième côte et il dépasse de un centimètre la ligne mamelonnaire. Ses limites correspondent absolument à celles que nous avons relevées à l'aide de la percussion, le jour de l'entrée du malade à l'hôpital. Comme dimensions : distance de l'origine de l'aorte au bord inférieur gauche, 19 centimètres, distance de l'origine de l'aorte à la base sur une ligne verticale, 14 centimètres, largeur de la base, 18 centimètres.

L'ouverture du péricarde donne issue à un liquide rosé assez abondant, 150 grammes environ.

Un énorme caillot de 340 grammes enveloppe complètement le cœur, auquel il adhère. Ecchymose brunâtre occupant toute la face antérieure du ventricule gauche.

A sa partie supérieure on aperçoit, à un centimètre en dehors du sillon interventriculaire et parallèle à sa direction, une fente linéaire, nettement limitée par des bords réguliers, de 3 centimètres de longueur. Elle donne accès dans une cavité sous-épicardique du volume d'une noix, remplie de caillots sanguins adhérents.

Une deuxième fente linéaire, plus petite, 1 centimètre, ayant la même direction que la précédente, et séparée d'elle par un intervalle de 2 centimètres, donne accès dans une petite cavité sous-épicardique du volume d'un haricot.

Ces deux cavités paraissent indépendantes l'une de l'autre. Un stylet, introduit dans la grande fente, pénètre, après un trajet oblique de bas en haut et de dehors en dedans (2 centimètres 1/2 de profondeur) dans le ventricule gauche. La petite fente est également en communication avec la cavité ventriculaire.

Celle-ci, vue par sa face interne, présente à la partie moyenne de la face antérieure et dans le voisinage de la cloison interventriculaire une

déchirure transversale de 2 centimètres. Les bords en sont irréguliers, déchiquetés. Plusieurs colonnes charnues sont rompues. Leur tissu est ramolli et friable. Cette déchirure est surtout visible si on refoule la cloison vers le ventricule gauche ; le myocarde est déchiré dans toute son épaisseur. Un caillot épais et adhérent oblitère l'orifice interne.

Loin de la rupture, le tissu musculaire du cœur est sclérosé et dur à la coupe. Les parois des quatre cavités cardiaques sont hypertrophiées, surtout le ventricule gauche. Pas d'insuffisance ni de rétrécissement aortique et mitral.

Aorte très dilatée, plaques d'athérome à la face interne.

L'artère pulmonaire est saine.

Les orifices des coronaires sont entourés d'un anneau athéromateux qui diminue leur lumière. La coronaire antérieure n'est perméable que sur les 2/3 de son trajet. A la hauteur de l'orifice externe de la rupture, sa lumière est complètement oblitérée et un fin stylet ne parvient pas à pénétrer. La coronaire postérieure est perméable.

Poumons emphysémateux, adhérences pleurales à gauche, congestion intense du poumon droit.

Foie 1 250 grammes.

Reins petits, atrophiés ; poids 130 grammes, des deux côtés.

Pas d'ouverture du crâne.

L'examen histologique a été pratiqué et a montré : 1° de la sclérose dystrophique ayant son point de départ dans l'oblitération des vaisseaux nourriciers ; 2° une dégénérescence vacuolaire et granulo-pigmentaire de la fibre cardiaque.

Les autres parties du myocarde qui avoisinent la rupture offrent des altérations analogues, mais à un degré beaucoup moins prononcé. Les fibres saines sont en plus grand nombre.

Les reins présentent les caractères de la néphrite interstitielle.

Date de la rupture. — Comme le graphique cardiaque obtenu à l'entrée du malade concordait avec les limites du péricarde à l'autopsie, la rupture avait dû se produire antérieurement. Elle a dû coïncider avec le point de côté violent accusé par le malade le 17 novembre.

Celui-ci aurait donc vécu avec sa rupture pendant 13 *jours*. Cette survie est exceptionnelle. Dans un cas rapporté par Péter, la survie a été de 12 jours.

On n'a pas trouvé de dégénérescence graisseuse.

OBSERVATION XV

(*Société médicale des hôpitaux*, séance du 18 novembre 1892.)

Mort subite par rupture complète, sans épanchement de sang dans le péricarde. Pas d'oblitération des coronaires, mais lésions d'endartérite. Rupture du ventricule droit.

Par M. le Dr Merklen, médecin de l'hôpital Saint-Antoine.

Il s'agit d'une femme de cinquante ans, journalière, qui dans l'espace de onze mois a fait cinq séjours à l'hôpital Saint-Antoine pour des accidents cardiaques graves auxquels elle a fini par succomber.

Rhumatisme infectieux avec endocardite et myocardite. Guérison des accidents aigus, mais persistance d'une insuffisance mitrale avec troubles du rythme cardiaque. Crises de tachycardie et d'arythmie, puis d'asystolie rapidement améliorées par la digitale. Rythme couplé digitalique. Signes de myocardite scléreuse avec dilatation du cœur. — Dernière attaque d'asystolie. Régularisation rapide des battements cardiaques et diurèse sous l'influence de la digitale. Mort subite le troisième jour du traitement.

Le 22 décembre dans l'après-midi, la malade était assise sur le bord de son lit les pieds sur une chaise. Elle s'affaisse tout d'un coup sans pousser un cri ; elle était morte subitement par syncope.

Autopsie. — On constate une rupture du ventricule droit *sans épanchement de sang* dans le péricarde. — Adipose sous-péricardique. — Dilatation totale du cœur avec hypertrophie du ventricule gauche. — Foyers de ramollissement ischémique et de sclérose du myocarde. Endartérite et périartérite des coronaires.

A la face antérieure du ventricule droit, presque à égale distance de la pointe et de la base, on voit une petite fissure linéaire de 5 millimètres de longueur environ, obliquement dirigée de haut en bas et de droite à gauche, presque parallèle au sillon médian antérieur, dont elle était séparée par un intervalle de 2 centimètres environ. Cette fissure, non oblitérée par un caillot sanguin, laissait facilement passer un stylet qui pénétrait dans le ventricule droit en suivant un trajet oblique. Ce trajet, examiné sur une coupe du myocarde, était en réalité une petite cavité de la dimension d'un grain de chènevis, contenant une substance molle, granuleuse et jaunâtre. L'orifice interne, caché entre les colonnes charnues de troisième ordre, était plus petit que l'externe.

Ventricule gauche hypertrophié. Sur une coupe de ses parois il était aisé de voir de nombreuses taches blanchâtres, prédominant au niveau

des piliers. Ces taches, probablement îlots de sclérose, existaient également sur les coupes du myocarde au niveau du ventricule droit.

Les artères coronaires ne présentaient que des altérations banales d'athérome, sans oblitération ni rétrécissement appréciables au niveau de leur origine.

L'examen microscopique fait par Lamy, interne des hôpitaux, a montré de nombreux foyers de dégénérescence granulo-pigmentaire du myocarde, lésion que l'on considère comme le premier stade de la sclérose du myocarde.

Lésions marquées d'endartérite et de périartérite. Hémorrhagies interstitielles au niveau des foyers de dégénérescence granuleuse.

La coupe faite au niveau de la rupture n'a pas permis de constater des lésions de ce genre. Cet endroit n'était pas plus malade que les autres.

Remarque. — Cette observation est intéressante en ce sens qu'on ne trouve pas antérieurement d'exemple de rupture complète du cœur sans épanchement dans le péricarde.

Réflexions. — Nous donnons cette observation, non comme un exemple de rupture d'infarctus, mais comme un type des observations qui pourraient être invoquées contre la théorie que nous soutenons, puisqu'il est spécifié dans l'entête : « Pas d'oblitération des coronaires ». — Reportons-nous au texte de l'autopsie, nous y verrons que l'examen a été incomplet. En effet il est dit : « Les artères coronaires ne présentaient que des altérations banales d'athérome, sans oblitération, ni rétrécissement appréciables AU NIVEAU DE LEUR ORIGINE. »

Or, la rupture siège sur la face antérieure et à la partie moyenne du ventricule droit. C'est au-dessus de cette région, c'est-à-dire *loin de l'origine* de l'artère coronaire droite, et plutôt sur les rameaux secondaires que sur le tronc principal, qu'il fallait rechercher l'oblitération. — En l'absence de cet examen, rien ne prouve qu'il ne s'agisse pas d'un infarctus rompu. — Au contraire, les altérations histologiques : foyers de dégénérescence granulo-pigmentaire et hémorragies interstitielles plaident, plutôt en faveur de cette hypothèse.

OBSERVATION XVI

(Tapret dans Thèse de Budor.)

Rupture du cœur. — Angine de poitrine. — Athérome et oblitération de la coronaire gauche. — Dégénérescence partielle du cœur.

Homme de cinquante-quatre ans; angine de poitrine pendant plus de trente ans. Pas de rhumatisme, léger degré d'alcoolisme.

Depuis quelque temps, les crises d'angor pectoris étaient de plus en plus fréquentes, et dans l'intervalle des accès la gêne de la respiration persistait et rendait le décubitus presque impossible. Facies pâle et un peu jaunâtre.

Matité précordiale très exagérée. Ondulation de la paroi, mais c'est à peine si l'on sent les battements de la pointe du cœur. Faux-pas du cœur, faiblesse des battements trés grande, arythmie, pas de souffle mitral. A la base, petit bruit de roulement à renforcement systolique. Pouls irrégulier, petit, intermittent. Rien du côté du poumon et de la plèvre. Pas de toux. Le foie est augmenté de volume. Pas de stase veineuse apparente, pas d'œdème.

Diagnostic. — Athérome avec dilatation probable de l'aorte.

Le lendemain de son entrée à l'infirmerie, le malade meurt subitement aux cabinets.

Autopsie. — Rupture du cœur, à deux centimètres de la pointe, au niveau du bord gauche ; 250 grammes de sang coagulé dans la cavité péricardique.

Athérome généralisé et dilatation de la crosse de l'aorte. Cœur augmenté de volume, Le ventricule droit et l'oreillette du même côté sont à peu près normaux ; ils contiennent très peu de sang noirâtre à peine coagulé. Le ventricule gauche est dilaté et ses parois hypertrophiées.

La fibre cardiaque paraît peu altérée, excepté à la pointe dans une zone de trois centimètres de rayon. La rupture, ou mieux la fissure de l'organe s'est faite au centre de cette zone. En ce point, la paroi est amincie et fait saillie ; il est facile de voir qu'avant de se rompre la paroi a d'abord été fortement refoulée ; comme elle avait perdu son élasticité, elle est restée distendue et a formé comme une sorte d'anévrysme vrai du cœur. Cependant on ne constate pas de dépôts fibrineux, ni récents, ni anciens. Les fibres musculaires dans toute cette zone sont complètement graisseuses.

En examinant les artères coronaires, ce qui nous a tout de suite frappé, c'est l'oblitération de la coronaire gauche par une plaque d'athérome dure et vitreuse. Son orifice aortique n'est plus marqué que par une dépres-

sion ; il est encore possible d'y introduire un stylet de 1 millimètre de diamètre. Un peu au dessous, et en dedans de cet orifice, dans un point où la paroi aortique est à peine altérée existe un autre orifice artériel complètement indépendant de l'artère principale. Les branches de cette artère supplémentaire forment un réseau qui se mêle à celui de la coronaire principale, mais elles ne paraissent pas aller jusqu'à la pointe du cœur ; elles s'arrêtent à la périphérie de la zone dégénérée, sans y pénétrer.

La coronaire gauche n'a pas perdu son calibre dans tout son parcours, elle est oblitérée de place en place par des saillies athéromateuses et par des thromboses plus ou moins anciennes. La coronaire droite est peu altérée et son orifice n'est nullement rétréci.

INFARCTUS RÉCENTS SANS RUPTURE DU CŒUR

OBSERVATION XVII

(Les pièces nous ont été remises par notre collègue M. Bensaude que nous remercions ici de son extrême obligeance.)

Il s'agit d'un malade, diabétique, mort dans le service du professeur Debove, d'une façon rapide, sans avoir jamais présenté d'accès d'angine de poitrine.

Autopsie. — Le cœur est notablement hypertrophié ; les quatre cavités sont dilatées.

Il n'existe pas d'adhérences entre les deux feuillets du péricarde. Sur le feuillet épicardique on tronve quelques plaques laiteuses, à la face antérieure et sur le bord gauche du ventricule gauche.

L'origine de la crosse aortique n'est pas très athéromateuse ; elle est souple, lisse, et ne présente que deux à trois plaques surélevées, non calcaires, au niveau des valvules sigmoïdes. L'orifice des artères coronaires est normal.

L'artère coronaire antérieure est très athéromateuse dès son origine ; elle est absolument rigide et transformée en un tube calcaire. Son calibre se rétrécit très rapidement. Le rameau interventriculaire antérieur présente des retrécissements multiples dans le tiers supérieur, et en un point la lumière vasculaire est complètement oblitérée par un petit caillot blanc vermiculaire, long de 1 centimètre environ et formé uniquement de fibrine. Au-dessous, nous rencontrons des rétrécissements multiples et des points où l'artère est complètement oblitérée par des caillots anciens organisés.

Le rameau auriculo-ventriculaire est également très athéromateux, mais il présente encore une lumière perméable. Une grosse branche s'en détache pour irriguer le bord gauche et la face postérieure ; elle est oblitérée immédiatement après son origine par un caillot gris très friable.

L'artère coronaire postérieure est aussi très athéromateuse ; un peu moins cependant que l'antérieure. En aucun point, elle ne présente d'oblitération.

Le myocarde nous présente deux sortes de foyers, les uns anciens, ce sont des plaques fibreuses ; les autres récents, ce sont des foyers nécrotiques. Les premiers siègent à l'extrémité inférieure de la cloison interventriculaire, et à la pointe. A ce niveau le myocarde est aminci et il s'est formé un petit anévrisme de la pointe. Au niveau de l'endocarde, il existe un caillot fibrino-cruorique adhérent à la paroi.

Les foyers de nécrose plus récents occupent la moitié inférieure de la paroi antérieure du ventricule gauche et de la cloison interventriculaire, le bord gauche et la face postérieure du ventricule gauche, les piliers de la mitrale. Ils sont formés d'îlots de deux sortes : α, les uns jaunes ; β, les autres bruns sales.

Ces foyers ne sont pas contigus, et ne forment pas un bloc unique. Ils sont confluents au niveau de la pointe et de la partie supérieure de la paroi postérieure du ventricule gauche. Ils forment en dehors de ces centres des îlots disséminés plus ou moins volumineux.

Les foyers jaunes présentent une belle couleur jaune tirant un peu sur le blanc. Ils font une saillie franche au-dessus de la coupe. Leur consistance est ferme, presque dure, aussi ferme sinon plus que le myocarde sain. Ils forment un bloc homogène, ne laissant sourdre aucun liquide par le raclage. Ils sont toujours situés au centre de foyers bruns. Tantôt ce n'est qu'un petit point gros comme une tête d'épingle ; tantôt ils forment des stries plus ou moins longues, parallèles aux faisceaux de fibres qu'ils remplacent. D'autresfois ils ont une configuration irrégulière, atteignant 2, 3, 4 centimètres de long, sur 1 à 2 de large. Leurs bords sont toujours nets, festonnés, et fréquement entourés d'une zone hémorragique.

Les éléments retirés par le raclage sont exclusivement constitués par des fibres musculaires que les réactifs ne parviennent pas à colorer.

A côté de ces foyers jaunes on en voit d'autres qui sont plus gris et un peu plus friables.

Les foyers bruns ou roux ont une couleur chocolat. Ils occupent quelquefois une grande étendue et envoient toujours des prolongements qui s'insinuent entre les faisceaux du myocarde. Ils sont mous, visqueux, diffluents et apparaissent en dépression sur la coupe. La pression ou le raclage en fait sourdre un liquide filant brun sale, qui se montre formé d'éléments myocardiques cassés, granuleux et graisseux, et de nombreuses cellules rondes.

A côté de ces foyers brun roux, on en voit d'autres, plus gris ou plus rouges et moins diffluents, qui semblent être des formes de transition entre les foyers jaunes et ces derniers.

L'**examen microscopique** a porté : 1° sur les foyers anciens de la pointe du ventricule ; 2° sur les foyers récents.

Les foyers anciens étaient composés uniquement de faisceaux connectifs assez denses, pauvres en cellules. L'endocarde à leur niveau étant très épaissi et au niveau du caillot on pouvait constater toutes les phases de l'organisation : végétation de grandes cellules à pointes d'accroissement, sur les filaments de fibrine, formation de lacunes et de néo-vais-

seaux aux dépens de ces éléments, et finalement apparition d'une substance muqueuse, substance fondamentale du tissu conjonctif.

Les foyers récents nous ont présenté au complet tous les caractères que nous avons décrits lors de l'étude anatomique de l'infarctus.

Les foyers jaunes sont formés de fibres formant bloc homogène. La striation est en partie conservée, mais aucun élément nucléaire n'est colorable. Çà et là on trouve quelques points en voie de dégénérescence graisseuse.

Les foyers roux ou leurs dérivés sont fournis : les uns, de fibres en complète dégénérescence granulo-pigmentaire ou graisseuse ; les autres de l'état alvéolaire, ou de sclérose molle très œdémateuse. Les hémorragies y sont abondantes ; la plupart des vaisseaux sont thrombosés et le caillot est en voie d'organisation.

OBSERVATION XVIII (Personnelle)

Anévrisme du cœur.

Femme âgée de cinquante-six ans, entrée dans le service du professeur Debove à l'hôpital Andral pour des crises de dyspnée qui surviennent subitement.

La recherche des antécédents héréditaires ou personnels ne révèle rien de particulier. La maladie actuelle remonte à un an ou un an et demi ; elle est caractérisée par des crises brusques de dyspnée, avec sensation d'angoisse et de constriction rétro-sternale, et par des palpitations. Pas d'œdème des jambes.

L'examen nous révèle les caractères suivants :

Du côté de l'appareil respiratoire : dyspnée au moindre effort. Quelques râles fins de congestion pulmonaire au niveau des bases. Pas de liquide dans les plèvres.

Cœur. — Sensation d'oppression, de gêne précordiale. Anxiété. A la palpation on sent un cœur gros, dont les battements se font sur un large espace. La pointe bat au-dessous et en dehors du mamelon. Pas de thrill. Bruit de galop d'une très grande netteté, constitué par deux brèves et une longue. Pas de bruit de souffle, pas d'arythmie, ni de précipitation dans les bruits. Rien à l'orifice aortique.

La crosse de l'aorte n'est pas surélevée, les artères périphériques ne sont pas indurées, la radiale n'est pas perceptible.

Reins. — La quantité d'urine est normale, environ 1200 grammes par jour. On y constate un peu d'albumine, environ $0^{gr},50$ par litre.

Du côté de l'appareil digestif, estomac, intestin, foie, on ne constate rien d'anormal. Rien du côté des centres nerveux.

Dans la nuit du 9 au 10 mai, crise de dyspnée survenant brusquement. L'oppression est extrême. La malade est assise sur son lit, angoissante, ne parvenant pas à calmer sa soif d'air. L'examen du cœur, un peu difficile en ce moment, ne révèle rien d'anormal, sinon le bruit de galop qui est toujours perceptible.

L'auscultation permet de percevoir dans les poumons des bouffées de râles assez nombreux.

Le lendemain la crise a cessé, mais la malade ressent toujours une gêne rétro-sternale.

La nuit suivante survient une autre crise, mais un peu moins intense que la première.

Le 13, au milieu de la nuit, vers 2 heures du matin, la malade est prise subitement des mêmes accidents. Elle crie « j'étouffe », se lève sur son lit et expire brusquement.

L'autopsie, pratiquée trente-six heures après la mort, nous permet de constater les lésions suivantes :

Poumons. — Congestion œdémateuse des deux bases et des bords postérieurs.

Cœur. — Péricarde pariétal non adhérent, pas de symphyse même partielle.

Le cœur est volumineux, hypertrophié. L'augmentation de volume porte surtout sur le ventricule gauche.

Au niveau de la pointe, à un centimètre environ au-dessus et sur la face antérieure du ventricule gauche, on constate une légère opacité du péricarde avec vascularisation exagérée à ce niveau. Le doigt perçoit en cet endroit une résistance moindre qu'ailleurs, il semble que la paroi cardiaque soit moins épaisse en ce point.

Le cœur incisé nous permet de découvrir un anévrisme par transformation fibreuse du volume d'une grosse noix et rempli par des caillots fibrino-cruoriques adhérents. La paroi cardiaque est transformée à ce niveau en un tissu blanc nacré. Elle ne mesure pas plus de 5 à 6 millimètres d'épaisseur.

Au dessus, au dessous de l'anévrisme et surtout dans la cloison interventriculaire nous trouvons un grand nombre de foyers, les uns jaunes, les autres roux café au lait. Leurs contours sont assez nets ; les jaunes font saillie au-dessus de la coupe, les roux sont plutôt en dépression. La consistance est molle, les foyers donnent l'impression d'un pus épais, crémeux, cherchant à s'éliminer. En dehors de ces points, le muscle cardiaque revêt son apparence normale.

L'examen des coronaires nous permet de découvrir une oblitération du rameau interventriculaire antérieur, à la partie supérieure du sillon. L'artère présentait un rétrécissement très marqué par une plaque d'endartérite. L'oblitération était complétée par un thrombus fibrineux.

Examen microscopique. — Le cœur présente deux sortes de foyers.

1° Un ancien qui forme l'anévrisme, tissu fibreux tendiniforme.

2° Un plus récent, occupant le pourtour de l'anévrisme et surtout la

cloison interventriculaire ; tissu gris jaunâtre, mou, diffluent, avec petites hémorragies.

Foyer ancien, ou paroi de l'anévrisme.

1° Coupes au bleu (thionine ou bleu phéniqué de Kühne).

Deux choses : *a*) paroi cardiaque, *b*) caillot.

La paroi cardiaque mesure environ 5 à 6 millimètres d'épaisseur.

Elle présente différentes couches, qui sont, en allant de la surface vers la profondeur :

a) Péricarde feuillet épicardique.

b) Zone de fibres musculaires.

c) Zone de tissu conjonctif, peu coloré (il n'y a que les cellules qui sont colorées).

d) Zone de tissu conjonctif coloré en bleu diffus.

e) Couche de tissu conjonctif peu colorée : celluleuse, très riche en pigments.

f) Tissu conjonctif coloré en bleu diffus.

A. *Péricarde.* — Amas de vésicules adipeuses sous-épicardiques en un point à la périphérie de l'anévrisme. Elles disparaissent rapidement au niveau de l'anévrisme.

Là, le feuillet épicardique est épaissi. Vascularisation extrême, les veines et capillaires sont flexueux et bourrés de sang. Accumulation superficielle de petites cellules inflammatoires. La surface du péricarde n'est pas lisse, elle est tomenteuse. Au-dessous des cellules inflammatoires zone de tissu conjonctif ondulé fibreux.

B. *Zone de fibres musculaires.* — Son épaisseur est variable. Sur les bords de l'anévrisme on voit plusieurs faisceaux superposés ; ils occupent environ le tiers de la paroi cardiaque, mais rapidement ils s'effilent et se terminent en coin vers la région centrale de l'anévrisme. A ce point on voit encore une bordure de 2 ou 3 rangées de fibres musculaires qui disparaissent même complètement en certains points.

Du reste toutes ces fibres sont très altérées : apparence claire, fibrillation longitudinale fréquente, pigmentation centrale, hypertrophie nucléaire, augmentation du nombre de cellules conjonctives interstitielles, œdème plus ou moins marqué de ce tissu, et trousseaux conjonctifs denses dissociant les faisceaux de fibres. Ces altérations sont à leur maximum au niveau de la bande de fibres qui est en plein anévrisme.

C. *Tissu conjonctif peu coloré.* — C'est une zone mince aux endroits où la zone précédente est épaisse et au contraire très épaisse aux points où les fibres musculaires ne forment plus qu'une petite bande. C'est un tissu celluleux assez lâche avec de larges lacunes en quelques points. Çà et là, on trouve quelques veines et gros de capillaires bourrés de sang, des trousseaux de fibres parallèles, ondulées, pauvres en cellules. Il présente en outre au niveau de certaines fentes une assez grande quantité de pigment coloré en vert foncé ou noir par la thionine. Pas de fer.

D. *Tissu conjonctif coloré d'une façon diffuse en bleu.* — C'est une zone d'épaisseur à peu près égale en tous ses points. C'est un tissu d'une

structure très particulière. Ce sont des *faisceaux* rectilignes non ondulés, parallèles entre eux, de la grosseur, de la forme et de la direction des fibres musculaires qu'ils remplacent. Direction parallèle à la paroi cardiaque. Ils sont formés d'une masse homogène, non striée, non granuleuse, teinte d'une façon diffuse par le bleu. Entre ces faisceaux de fibres on voit de nombreuses lacunes, petites, effilées en fuseau. Ces lacunes sont occupées par du pigment jaune, comme les granulations du fuseau péri-nucléaire, souvent même on voit au milieu de ce pigment un noyau faiblement coloré.

Comment interpréter cet aspect? Les fentes sont le *vestige des loges* musculaires, les faisceaux conjonctifs proviennent des fibrilles qui circonscrivaient cette loge ; ce doit être du tissu conjonctif œdémateux. C'est du tissu jeune, on y trouve de longues fentes remplies de cellules lymphatiques, des cellules allongées, cellules fixes, et des cellules rondes, cellules migratrices.

E. *Couche de tissu conjonctif peu coloré.* — C'est une couche concentrique à la précédente, formée, *a* d'une écorce de fibres musculaires encore reconnaissable entre D et F, mais fibres très malades ; *b* d'un tissu cellulaire lâche à très larges mailles, riche en cellules rondes qui sont superposées par lits parallèles ; riche en pigment jaune très foncé. Ce pigment se trouve en plein dans la zone de cellules rondes, assez riche en capillaires bourrés de sang.

F. *Couche de tissu conjonctif coloré d'une façon diffuse en bleu.* — Ce tissu représente identiquement les mêmes caractères que la couche D. On y reconnaît même çà et là quelques fibres musculaires.

Caillot. — Le caillot adhère intimement à la paroi myocardique. Sa constitution ne présente rien de particulier. Il est organisé dans ses parties profondes.

COUPE DE LA CLOISON INTERVENTRICULAIRE

Le myocarde est extraordinairement altéré.

Coupes au picro-carmin.

On distingue deux aspects principaux :

1° Portions où il existe encore du myocarde de structure reconnaissable;

2° Portions où il n'existe plus de myocarde reconnaissable.

1° Portions où le myocarde existe.

Ces zones forment des îlots très facilement reconnaissables. Ils sont plus ou moins grands ; leurs bords sont nets présentant des échancrures et des pointes par lesquelles ils s'engrènent avec les parties dégénérées. Souvent on voit de petits faisceaux de fibres effilés à leur extrémité, alterner avec des portions dégénérées.

Coloration uniforme en rouge vif foncé dans le plus grand nombre de points, dans quelques endroits la coloration est moins vive, elle tire sur le rose ou le rouge jaune terne. La fibre devient plus claire. *Aspect* de bloc fissuré par les intervalles des fibres. Dans quelques endroits, dissociation segmentaire très accentuée. Le *noyau* ne se colore en aucun point.

Quelques fibres disséminées dans le bloc ont encore conservé leur striation longitudinale et transversale très nette, la plupart l'ont perdue et sont transformées en une série de blocs réfringents mis bout à bout (dégénérescence graisseuse).

Rien dans les espaces conjonctifs au centre de ces blocs. Pas une cellule colorable.

Dans les régions où les fibres ne forment pas un bloc uniforme on se rend mieux compte de la dégénérescence graisseuse des éléments myocardiques, de l'état des fentes interfasciculaires qui sont remplies de granulations graisseuses, et de la façon dont se forment les régions où le myocarde perd sa structure reconnaissable. En plein milieu d'un faisceau de fibres cardiaques, on voit un point qui brusquement devient plus clair et où toute trace de fibre disparaît, on ne voit que des granulations graisseuses. Ce n'est d'abord qu'une fine intersection festonnée comme les intersections aponévrotiques, mais bientôt les fibres qui viennent s'y perdre modifient leur aspect ; la graisse déborde partout, la coloration rouge disparaît et fait place à la coloration blanc réfringent de la graisse. Une tache se produit ainsi et va sans cesse s'agrandissant d'une façon excentrique aux dépens de tous les éléments myocardiques qui y aboutissent. Et, comme ce même phénomène se passe en de nombreux points différents, il y a fusion des différentes taches entre elles et formation d'un gros foyer de dégénérescence.

2° Portions où le myocarde n'est plus reconnaissable.

Elles occupent tout le reste du myocarde, alternent avec les régions précédentes et ont une forme très comparable. C'est l'*état réticulaire* et de *sclérose molle* de Nicolle, dans toute sa pureté : Alvéoles variables de forme et de grandeur, surtout polyédriques, remplies par un plasma contenant des détritus pigmentaires et des cellules ; paroi alvéolaire formée de trousseaux de tissu conjonctif œdémateux et offrant un assez grand nombre de cellules fixes allongées en fuseau. Le tout est parcouru de capillaires et de vaisseaux à grosses parois.

Coupes à l'acide osmique.

Ce sont les préparations de choix pour l'étude des lésions régressives des fibres.

Nous y retrouvons exactement les mêmes lésions que dans notre observation n° 19. Un seul fait est plus net dans ce cas-ci : c'est l'*état alvéolaire*. Il y est merveilleusement marqué.

Nombreux petits foyers hémorragiques. Le sang a fait irruption dans les alvéoles et les distend au maximum.

OBSERVATION XIX (Personnelle)

Femme de soixante-treize ans, entrée à l'hôpital Andral, service du professeur Debove en janvier 1895. Elle était considérée comme atteinte de cachexie sénile et de ramollissement diffus du cerveau.

Lorsque nous prîmes le service en février 1895, nous trouvâmes en effet une femme absolument cachectique, incapable de sortir de son lit, comprenant difficilement ce qu'on lui demandait, répondant par monosyllabes et dans l'impossibilité de fournir aucun renseignement sur son état.

Un examen systématique de tous les organes nous permet de faire les constatations suivantes. Œdème assez accentué au niveau des membres inférieurs, œdème mou, très dépressible. Dyspnée même au repos, s'accroissant rapidement si la malade veut faire quelque mouvement. Impossibilité du décubitus horizontal à cause de la sensation d'étouffement qui en résulte. Cyanose des lèvres et du visage.

Les urines sont rares, foncées, légèrement albumineuses. Le pouls est petit, dépressible et très arythmique. Les faux pas et les pulsations redoublées se succèdent continuellement. L'auscultation du cœur ne décèle aucun bruit pathologique en dehors de l'arythmie. L'organe n'est pas hypertrophié, la crosse aortique n'est pas dilatée, les artères sous-clavières ne sont pas surélevées.

En auscultant les poumons on constate de nombreux râles fins, en arrière, à la base, surtout du côté gauche. Au sommet, la respiration est très faible, lointaine. Il ne semble pas y avoir de liquide dans les plèvres.

Le traitement par la digitale est installé. Dès le troisième jour, la diurèse est beancoup plus abondante, 2 litres environ par vingt-quatre heures. L'albumine n'y apparaît plus que comme un léger louche. La dyspnée est moins intense. Cependant le cœur est toujours aussi irrégulier et l'œdème des membres inférieurs s'est peu modifié.

Cet état reste stationnaire jusqu'au 17 février. A cette époque la malade se met à tousser et à rejeter des crachats muco-purulents. Les phénomènes de congestion pulmonaire gauche se sont étendus, et l'œdème s'accroît notablement. Les urines deviennent plus rares et plus albumineuses.

La digitale est reprise, mais sans beaucoup améliorer l'état de la malade. Les phénomènes pulmonaires s'aggravent. On entend à la partie moyenne du poumon gauche un léger souffle tubaire, en même temps que l'on perçoit par la percussion une zone de matité à ce niveau. Les crachats sont teintés de sang. La dyspnée devient très grande. La malade se cyanose et meurt le 26 février 1896.

Autopsie, pratiquée vingt-huit heures après la mort.

On trouve environ 500 grammes de liquide citrin dans la plèvre gauche. La partie moyenne du poumon gauche est hépatisée. La partie inférieure très œdématiée.

Dans le poumon droit, on trouve un infarctus de la grosseur de la moitié du poing.

Le foie est tendu, dur, peu hypertrophié. A la coupe, aspect légèrement muscade.

Les reins sons fermes, violacés au niveau des pyramides, rouges dans la substance corticale.

Le cœur pèse 300 grammes. Il n'y a pas d'adhérences péricardiques, mais on voit de larges et nombreuses plaques laiteuses. Les orifices sont normaux. En faisant des sections sur la paroi du ventricule gauche on constate que la face postérieure et le bord gauche présentent de nombreux placards gris disséminés dans la partie inférieure au voisinage de la pointe, mais confluents au niveau de la partie moyenne du ventricule. De ces placards les uns sont blanc nacré en forme de cicatrice étoilée et déprimée, les autres sont franchement gris sale et proéminent légèrement sur la coupe. Le raclage fait sourdre quelques éléments granuleux. Ils sont en général entourés d'une zone où le tissu est roux plus ou moins sombre. On trouve dans cette zone quelques points ecchymotiques.

Examen microscopique.

Coupe à la thionine.

Plusieurs zones reconnaissables à leur différence de coloration :

A). Zones où rien n'est coloré et où les éléments ont leur coloration naturelle. Zone de tissu conjonctif adulte.

B). Zones ayant une coloration *bleue diffuse*. Zone de tissu conjonctif jeune.

C). Zones ou *îlots* où l'on reconnaît vaguement la disposition de fibres comme celles des fibres musculaires, peu riche en noyaux. Colorée en bleu, zone très peu différente de la précédente.

D). Zones formées d'amas de fibres musculaires où les noyaux frappent par leur énorme volume. Les fibres sont colorées en vert, les noyaux en *bleu* foncé.

E). Enfin zone où les fibres musculaires *vertes* avec leur noyau bleu semble normale.

Disposition de ces zones :

Les zones *A* (tissus conjonctif adulte) sont rares, elles forment de petits îlots presque toujours contigus aux *îlots B*. Les limites entre les deux sont diffuses et elles se continuent insensiblement l'une dans l'autre.

En un point ces îlots sont contigus à des amas de fibres musculaires et là les limites entre les deux sont nettes. Les fibres musculaires dans ces points se disposent en forme de manchon autour d'une veine ou autour d'un espace conjonctif et le tissu conjonctif dont nous parlons se trouve plus en dehors.

Les zones *B* occupent un large espace sur la coupe que nous examinons (paroi ventriculaire), elles en forment la partie moyenne et sont longitudinales, parallèles au péricarde dont elles sont séparées par un amas plus ou moins grand de fibres musculaires reconnaissables. Ces

zones s'effilent, s'anastomosent les unes avec les autres, ou avec les zones *A* ou bien encore envoient des prolongements qui segmentent les faisceaux de fibres et viennent s'anastomoser avec les zones *C*.

Les zones *C*, tout aussi nombreuses que les zones *B*, n'ont pas une disposition générale aussi régulière que les zones *B*). Elles forment des îlots plus ou moins gros, bizarrement contournés, à limites indécises, les uns isolés, les autres anastomosés entre eux ou avec ces dernières et enfin toujours placés au milieu d'amas de fibres musculaires nettement reconnaissables dont les noyaux sont hyperthrophiés.

Les zones *D* sont encore plus diffuses dans leurs contours que les précédentes ; elles sont disséminées partout, tantôt formant de gros îlots tantôt simplement constituées par quelques fibres.

Les zones *E* sont plus ou moins nombreuses suivant les coupes ; elles occupent surtout la périphérie, la région sous épicardique et sont également très diffuses dans leurs contours.

Étude analytique de ces différentes zones. — *Zone A*. A un fort grossissement on distingue très vaguement grâce à quelques cellules conjonctives allongées une disposition fibrillaire. Ce que l'on voit surtout c'est une assez grande quantité de blocs pigmentaires. Ces blocs sont colorés en jaune verdâtre. Ils forment des fuseaux plus ou moins longs, plus ou moins réguliers, le plus souvent ondulés dont la direction générale est la même que celle des fibres musculaires où s'est formé ce foyer de sclérose. Ces amas ont des contours très nets ; les uns sont aussi larges que les fibres musculaires ; les autres sont beaucoup plus petits. En général les extrémités sont effilées. Ils n'ont pas de membrane d'enveloppe et sont constitués par l'accolement de petites granulations pigmentaires réfringentes, jaune verdâtre, irrégulièrement disposées. Ce pigment ne possède aucune des réactions de fer, il ne se modifie ni par l'action du sulfure d'ammonium, ni par celle du ferrocyanure de potassium et de l'acide chlorhydrique.

Au milieu de cette zone *a* on aperçoit de-ci de-là, très rarement quelques fibres musculaires éparses très claires et non colorées.

Zone B. — Elle ne diffère de la zone *a* que par la présence d'un plus grand nombre de cellules colorées, cellules conjonctives allongées.

Les blocs pigmentaires y sont plus nombreux, plus allongés mais exactement de même nature que dans la zone *a*. Ils sont surtout très nombreux au voisinage des îlots de fibres musculaires qu'ils semblent continuer.

On rencontre également un plus grand nombre de fibres musculaires dans cette zone ; elles sont très altérées. Elles sont amincies, forment des rubans ondulés, ayant perdu leur striation et devenues granuleuses. Au centre, on voit un bloc pigmentaire très net. Le noyau est absent ou très diffus à peine colorable. La fibre est variqueuse fendillée.

A côté de cette zone *b* nous trouvons des points qui n'en diffèrent que par la beaucoup plus grande richesse en éléments figurés, colorés.

Zone C. — Les fibres sont plus pâles que celles qui les entourent.

Elles se colorent moins bien, le noyau est à peine visible. La striation est très modifiée ; effilochement *de la fibre*.

Par la seule méthode du bleu ces zones ne se différencient guère que par leur défaut de coloration.

Zone D. — C'est la plus intéressante certainement. Les *fibres* sont plus ou moins pâles ; les unes sont amincies les autres plus fréquemment ont gardé leur volume normal. Dans quelques-unes très rares, la double striation normale apparaît nettement. Le plus souvent il y a exagération de la striation longitudinale, la fibre est comme poignée et d'apparence granuleuse. La striation transversale peut y apparaître encore mais d'une façon diffuse ; au centre dans toutes il y a une assez grande quantité de pigment jaune, il ne forme pas un fuseau régulier, il diffuse un peu entre les cylindres primitifs de substance contractile.

Quant au *noyau* c'est lui qui subit les plus curieuses métamorphoses. Il s'hypertrophie et acquiert un volume considérable par rapport à la fibre. Sa forme est bizarre. Vu longitudinalement il peut apparaître comme un carré parfait avec des angles régulièrement droits ou comme un losange, un rectangle ou un parallélogramme. Ces angles sont toujours nettement formés, les figures peuvent être plus ou moins allongées ou plus ou moins surbaissées. Dans d'autres cas, c'est la forme globuleuse qui l'emporte; le noyau est quelquefois régulièrement sphérique. Le plus souvent il affecte une forme ovalaire irrégulière, c'est-à-dire que l'un des pôles l'emporte toujours sur l'autre, en forme de poire. D'une façon générale le grand axe de la figure est parallèle à l'axe de la fibre.

Par un examen attentif on voit fréquemment que la coloration n'a pas la même intensité sur toute la surface du noyau. On y voit souvent une ou deux raies plus foncées, raies régulières qui sont toujours parallèles à l'axe de la fibre et qui correspondent certainement à des crêtes d'empreinte analogue à celles des cellules conjonctives des tendons et de la cornée. C'est là un fait qu'on voit très bien sur les coupes transversales. Le noyau n'y est pas régulier mais offre une apparence *étoilée* c'est-à-dire que du centre partent des prolongements qui s'insinuent entre les cylindres primitifs. Formes d'L, d'H, d'Y etc.

Il s'agit là probablement d'une variété d'œdème du noyau.

Dans l'intervalle des fibres augmentation du nombre des cellules conjonctives interstitielles.

Zone E. — Peu de chose à dire. La fibre a son volume normal ainsi que le noyau. Granulations pigmentaires au centre plus marquées que normalement. La striation n'y est pas très nette. La longitudinale l'emporte toujours sur la transversale. Vues sur une coupe transversale quelques fibres forment une masse uniforme, d'autres sont granuleuses, les cylindres de Leydig sont séparés par des lacs protoplasmiques.

Coloration au picrocarmin.

Mêmes dispositions générales que pour les coupes précédentes. Les zones *A* et *B* ont des caractères communs.

Elles sont teintes ou en rose très pâle ou en rouge vif selon l'ancienneté de la lésion. On y reconnaît d'une façon très nette l'apparence fasciculaire du tissu conjonctif. Ce sont des fibres ondulées parallèlement aux faisceaux musculaires dont ils tiennent place, tissu très serré en certains points, beaucoup plus lâche en d'autres. On y voit peu de fibres élastiques. Les blocs pigmentaires y sont d'une merveilleuse netteté, ils sont colorés en jaune par l'acide picrique.

De même les vestiges de fibres musculaires qui sont noyées au milieu du tissu sont très nettes. Elles présentent de très sérieuses altérations que nous allons retrouver dans les zones suivantes. Il n'est pas très facile de les distinguer des blocs pigmentaires avec lesquels elles alternent et dont elles ont la même forme et la même disposition générale.

Les zones *C* sont très reconnaissables avec la méthode du picro-carmin. Elles correspondent à des îlots de fibres profondément dégénérées et ce d'une façon récente. Elles apparaissent ici comme des îlots pâles situés au milieu de fibres vivement colorées. En effet, les fibres y apparaissent en pleine fermentation comme une véritable émulsion graisseuse. Elles sont peu distinctes les unes des autres, les bords ne sont pas très nets et l'on n'aperçoit souvent qu'une vague striation longitudinale indiquant la séparation des fibres entre elles.

Noyau, nullement coloré. Le fuseau pigmentaire n'est pas visible grâce sans doute à la réfringence de la graisse qui le recouvre. De striation, il n'en apparaît plus pour la même raison sans doute. Toute la fibre est remplacée par des petites sphères claires, réfringentes, ayant tout l'apparence de la graisse.

A côté de ces fibres complètement méconnaissables, il en est d'autres qui sont moins altérées. Elles sont devenues variqueuses moniliformes ; quelques lignes indiquent encore la striation longitudinale et c'est entre ces lignes que sont accumulées les granulations graisseuses.

Zone D ou de noyaux hypertrophiés.

Ces zones se reconnaissent ici à leur coloration très marquée en rouge vif, plus accentuée encore, en certains points que la coloration de tissu conjonctif. Ces foyers sont toujours contigus aux précédents et se transforment l'un en l'autre.

Par ce mode de préparation les noyaux sont peu visibles. Du reste les éléments myocardiques présentent des altérations très semblables aux précédentes, mais à un degré moins accentué. Les fibres sont distinctes mais irrégulières, moniliformes, la striation n'est pas aussi nette que dans les fibres beaucoup plus claires. Enfin elles sont granuleuses, formées d'une infinité de petites sphères réfringentes (ce qui cache probablement la striation). On voit peu à peu ces fibres se transformer en fibres de la zone précédente. Les granulations augmentent de volume et la fibre devient moins opaque. Souvent la graisse diffuse et l'on aperçoit très finement dessiné mais d'une façon très claire et discrète, le squelette de la cellule musculaire, quelques granulations pigmentaires centrales et une striation plus ou moins marquée à la périphérie.

Zone E. — Les fibres de cette zone ne sont pas absolument indemnes

d'altérations. Elles sont souvent très légèrement granuleuses avec une striation longitudinale exagérée.

Partout, aussi bien dans cette zone que dans les autres, les fibres présentent l'aspect de la dissociation segmentaire à un haut degré.

Les vaisseaux sont thrombosés et un commencement d'organisation du caillot commence à se faire.

Les coupes à l'hématoxyline-éosine nous fournissent des images comparables à celles qui nous sont données par les coupes au bleu.

Coupes à l'acide osmique.

C'est par cette méthode que l'on se rend le mieux compte de l'étendue et de la nature des lésions. Les zones de dégénérescence graisseuse sautent aux yeux.

Les *zones A* et *B* sont peu intéressantes par cette méthode, elles sont bien un peu teintées en noir, mais non pas à la façon des graisses ni avec la même intensité. Les quelques fibres qui sont dans l'intérieur de ces zones sont en complète dégénérescence graisseuse.

Les *zones C* et *D* ne sont pas distinctes l'une de l'autre. Les noyaux sont invisibles, mais on reconnaît que dans ces deux zones les fibres musculaires n'apparaissent plus que comme des rubans de vésicules graisseuses.

Dans certaines, les granulations graisseuses sont très fines, elles sont rangées en files linéaires parallèles les unes aux autres et parallèles au grand axe de la fibre (striation longitudinale), elles sont encore distinctes et ne remplissent pas exactement la totalité de la fibre car entre elles on voit des espaces clairs. La graisse ne diffuse pas au dehors. Ce sont là des fibres qui ne sont pas entièrement dégénérées et qui possèdent encore quelques éléments normaux (cylindres primitifs de substance contractile). On ne les aperçoit pas bien dans ces préparations ; mais sur celles qui ont passé par l'alcool que dissout la graisse, ces cylindres apparaissent nettement sous forme de striation longitudinale.

Avant d'arriver à cet état de fine émulsion graisseuse, la fibre normale passe par un stade intermédiaire nettement visible sur nos préparations. Elle devient granuleuse (modification complète de la striation) et les granulations qu'elles renferment ne sont pas uniquement de la graisse. Il en est quelques-unes qui se colorent en noir ébène, ce sont des gouttelettes de graisse ; les aûtres deviennent plus foncées, brun acajou ; ce sont des granulations pigmentaires. Nous pensons que ces dernières sont à un stade intermédiaire et qu'elles deviendront adipeuses.

Dans bon nombre de fibres à fine dégénérescence graisseuse, on voit que ces granulations sont interposées entre les disques contractiles et superposées sur un même cylindre primitif de place en place, respectant quelques disques et prenant la place des autres.

Sur certaines coupes transversales, on voit un fait qui est beaucoup plus net que sur les sections longitudinales. C'est que le centre de la fibre est plus atteint, il peut être complètement dégénéré et transformé en

détritus qui s'éliminent, alors que la périphérie présente encore une écorce musculaire.

A côté de cette dégénérescence à fines granulations graisseuses (émulsion graisseuse) on voit une autre forme.

Ces granulations à mesure qu'elles augmentent de nombre, s'accolent, se fusionnent et forment des vésicules plus ou moins volumineuses. La fibre est alors composée de 2, 3 ou 4 grosses vésicules plus ou moins distinctes et entourées d'une fine poussière graisseuse. Les contours deviennent moins nets, ils ne suffisent plus à contenir cet amas de graisse et cette dernière diffuse au dehors et vient infiltrer les espaces intercellulaires.

Zones E, ou zones de fibres relativement saines. Nous disons relativement saines, car grâce à l'acide osmique, nous trouvons des granulations graisseuses presque dans toutes. La plupart ont conservé leur striation normale, mais présentent çà et là, 1, 2 ou 3 petits amas de vésicules graisseuses. Sur les coupes transversales, souvent le centre est occupé par des amas confluents de graisse ou percé d'un trou, alors que la périphérie est complètement normale.

Dégénérescence des fibres vue sur des coupes transversales (pilier).

Dans notre cas, le pilier était dégénéré et présentait deux sortes de lésions, une antérieure qui ne se figurait plus que par une cicatrice fibreuse, une récente dégénérescence graisseuse.

Cette dégénérescence ici est très intéressante. On voit :

a) Des fibres de volume normal, absolument remplies de graisse.

b) Des fibres de volume normal présentant un ou deux orifices centraux plus ou moins grands, avec une écorce corticale non dégénérée.

c) Des fibres de même aspect que *b*, mais dont l'écorce corticale est dégénérée en graisse.

d) Des fibres beaucoup plus petites que le volume normal, avec une cavité centrale qui se réduit. Pas de graisse.

e) Des fibres très petites, ne présentant plus de cavité centrale et non graisseuses.

f) Et enfin des fibres très petites avec dégénérescence graisseuse.

Comment expliquer ces faits ?

L'aspect *a*) ne nous étonne pas, c'est la dégénérescence graisseuse totale de la fibre. L'aspect *b*) est dû à une dégénérescence centrale (granuleuse ou plutôt granulo-pigmentaire, etc.), dont la partie dégénérée est disparue. L'aspect *c*) n'est que la dégénérescence graisseuse de l'écorce contractile persistante. L'aspect *d*) se comprend également. La dégénérescence est limitée à la partie centrale. Le vide qui en résulte tend à être comblé ; aussi la fibre revient sur elle-même *proprio motu*, ou par tassement excentrique et devient très petite. L'aspect *e*) est la résultante de ce processus. On comprend comment se fait l'atrophie musculaire et pourquoi l'on trouve quelquefois de si minces fuseaux musculaires dans les foyers de sclérose. L'aspect *f*) est la dégénérescence secondaire de ces fibres atrophiées ; dégénérescence en deux temps.

L'aspect de ces cellules vacuolisées, dont la partie centrale a été

enlevée comme à l'emporte-pièce, est extrêmement curieuse sur les préparations.

Stade entre la disparition de la fibre et la formation conjonctive.

A mesure que la fibre subit des modifications régressives, on voit le tissu conjonctif qui l'entoure et lui sert de soutien, augmenter de volume ; il n'est pas dense ni figuré, c'est simplement de l'œdème, car il apparaît comme un espace clair vaguement strié.

La fibre bientôt disparaît en tant que fibre, et ne laisse à sa place que quelques détritus ou pigmentaires ou granulo-graisseux. La logette musculaire est trop grande pour les contenir. C'est là où l'on voit bien le tissu conjonctif œdémateux qui la circonscrit par des limites franches. Le contenu de cette logette est formée *a*) des débris que nous avons signalés, qui s'amassent et forment une petite boule *b*) d'un liquide plasmatique coagulé plus ou moins granuleux.

Mais cet aspect ne dure pas longtemps, car d'une part le tissu conjonctif périphérique s'épaissit, et devient plus franchement fibrillaire et ondulé ; d'autre part le plasma liquide disparaît par résorption ou par tassement dû à la rétractibilité conjonctive ; les logettes musculaires diminuent de volume, elles s'allongent et ne forment bientôt plus que de longues fentes. Les détritus pigmentaires et graisseux y subsistent encore dans leur intégrité.

Bientôt ces derniers, surtout les graisseux, diminuent de volume par résorption et finissent même par disparaître plus ou moins complètement. L'espace n'est plus occupé que par quelques débris pigmentaires. Le tissu conjonctif périphérique s'est au contraire densifié et hypertrophié. Ce sont maintenant de gros faisceaux parallèles ondulés.

OBSERVATION XX (Personnelle)

La nommée R... M... âgée de cinquante et un ans, journalière, entre le 13 novembre 1894 à l'hôpital Tenon dans le service du Dr Brault.

Antécédents héréditaires. — Nuls. Le père est inconnu ; la mère, perdue de vue depuis vingt ans, avait une bonne santé habituelle.

Antécédents personnels. — A l'âge de huit ans, la malade a eu la variole. A part cette affection, elle n'a jamais eu de maladie sérieuse.

Histoire de la maladie. — En proie à la misère, la malade avait depuis un certain temps subi des privations pénibles et répétées. Son état général s'en était très sérieusement ressenti. Quelques jours avant son entrée à l'hôpital, et à la suite de l'ingestion d'un repas peu copieux, elle fut prise de très violentes douleurs d'estomac avec vomissement de matières alimentaires. Les jours suivants, les vomissements se calmèrent complètement, mais la douleur persista ; c'est ce qui décida notre malade à entrer à l'hôpital.

L'examen qui suivit son entrée révéla peu de choses. La douleur dont elle se plaignait siégeait au creux épigastrique et dans le dos. Elle était continue, mais pas très aiguë. L'ingestion des aliments, les modifications d'attitude ne la calmaient ni ne l'exaspéraient.

Les urines étaient normales comme quantité, elles ne contenaient ni sucre, ni albumine.

L'examen des organes abdominaux et thoraciques, du cœur en particulier, fut absolument négatif.

Le surlendemain de son entrée, la malade ne se plaint de rien ; elle se lève et est assez gaie. A quatre heures et demie, elle fait un repas copieux avec appétit ; vers 6 heures et demie, elle éprouve une gêne assez notable de la respiration avec envie de vomir. La dyspnée augmente vers huit heures et demie. Respiration très précipitée. Cyanose des lèvres. La mort survient sans autres phénomènes, à 9 heures moins cinq.

Autopsie. — Le foie, les poumons, les reins, la rate sont normaux. L'estomac et l'intestin sont distendus par du gaz.

Le cœur par contre présente des altérations très importantes. Le bord gauche, la face postérieure du ventricule gauche, les piliers de la valvule mitrale, surtout le postérieur, présentent des foyers qui par leur couleur et leur consistance tranchent nettement sur le myocarde avoisinant. Ces foyers sont surtout nombreux au niveau de la base du ventricule, et deviennent de plus en plus rares et disséminés à mesure que l'on se rapproche de la pointe. Leur couleur est d'un gris sale, légèrement jaunâtre. Leur volume est très variable, quelques-uns ont 3 à 4 centimètres de long sur un ou deux de large, d'autres sont beaucoup plus petits Leurs contours sont assez nets, ils font un léger retrait sur les parties. avoisinantes et se trouvent plongées au milieu d'un myocarde pâle, mou. Leur consistance est légèrement supérieure à celle du muscle cardiaque, et le raclage ne donne pas issue à une quantité notable de liquide.

Les artères coronaires présentent des lésions également très accentuées, la coronaire gauche est surtout atteinte. A 2 ou 3 centimètres de son orifice elle présente un rétrécissement très prononcé. La branche auriculo-ventriculaire est complètement oblitérée, peu après son origine, par un caillot rouge gris, de formation récente. La portion du myocarde où se trouve les foyers que nous venons de décrire corresponde au territoire irrigué par les artères qui partent de la branche auriculo-ventriculaire.

L'orifice aortique ainsi que la crosse aortique sont sains. Sur l'aorte thoracique et abdominale on constate un certain nombre de plaques athéromateuses. L'iliaque primitive droite, l'humérale, la radiale, la tibiale antérieure du même côté ne présentent aucune lésion. Les deux artères rénales sont saines.

Sur le tronc basilaire et au niveau des artères sylviennes on trouve d'assez nombreuses plaques d'athérome.

Examen microscopique. — C'est une pièce à lésions très complexes. Elle nous montre presque tous les stades de l'infarctus.

On y voit, outre des lésions du péricarde et de l'endocarde :

a). Des foyers de sclérose dure-ancienne ;

b). Des foyers de sclérose molle plus récente ;

c). Des foyers de fibres musculaires *formant bloc* et accessoirement diverses lésions : dissociation segmentaire, foyers d'hypertrophie nucléaire, infiltration embryonnaire. Hémorragies.

Ces différents foyers ont une configuration très différente. Les foyers de sclérose font des taches plus ou moins grandes assez nettement limitées, festonnées en pointes à leur pourtour ; ces pointes dissocient les faisceaux musculaires d'alentour.

D'une façon générale ces foyers sont surtout accusés à la face profonde du myocarde où ils forment souvent une large bande continue. Presque toujours entre eux et l'endocarde existe une mince petite bande de fibres musculaires.

On retrouve quelques-uns de ces foyers de sclérose au centre des faisceaux musculaires sous-péricardiques ; ils sont plus petits.

Les foyers de fibres dégénérées formant bloc sont placés dans des territoires de fibres musculaires, ils sont nombreux et confluents.

Péricarde. — Un peu épaissi, présente un grand nombre de cellules embryonnaires.

Endocarde. — Très épaissi, forme une membrane visible à l'œil nu, ayant un bon millimètre d'épaisseur. Il est formé de couches parallèles de faisceaux conjonctifs peu ondulés. Il est dense. Il présente de nombreuses cellules fixes entre ses faisceaux. Les cellules sout aplaties et allongées dans le sens des fibres. Ce tissu est très riche en fibres élastiques, les unes parallèles, les autres perpendiculaires à l'endocarde. A la face profonde, on voit une couche continue de fibres élastiques.

Faisceaux de sclérose dure. — Ils sont constitués par des faisceaux conjonctifs, denses, parallèles, réfringents, colorés en rose pâle par le picro-carmin. On y voit de nombreuses fentes remplies de pigment jaune, vestiges d'anciennes fibres musculaires, et çà et là de quelques cellules. Pas de fibres élastiques.

Faisceaux de sclérose molle. — Ils sont constitués par des faisceaux conjonctifs beaucoup moins denses, plus ondulés, se dissociant souvent en fibrilles conjonctives ; les cellules y sont un peu plus nombreuses. Çà et là, fibres musculaires perdues au milieu de ce tissu. Très nombreux vaisseaux capillaires et veineux distendus au maximum ; hémorragies. Pas de fibres élastiques.

En quelques points, vague aspect du *stade alvéolaire.*

Fibres musculaires formant bloc.

Au bleu. — Ces blocs n'ont pas pris la couleur, ils sont restés jaunes ; çà et là quelques rares cellules bleues entre les fibres. Le noyau des fibres n'est pas coloré.

A l'hématoxyline et picro-carmin. — Les faisceaux ne sont pas colorés par l'hématoxyline, ils ont pris une couleur jaune sale, les noyaux sont çà et là à peine colorés.

Au picro-carmin : couleur rouge foncé.

Même aspect que celui décrit dans les observations précédentes. On y voit de très nombreuses fibres en voie de dégénérescence graisseuse. Immédiatement en rapport avec ces foyers rouges, on en voit d'autres plus pâles, plus clairs, où les fibres sont encore plus ou moins reconnaissables, mais très éclaircies. Ces endroits sont en complète dégénérescence graisseuse. Ils sont surchargés de cellules lymphatiques toutes remplies de graisse.

Les fibres qui confinent aux foyers de sclérose présentent souvent de l'hypertrophie nucléaire.

Altérations variables des autres fibres : dissociation segmentaire, altérations de striation, œdème interstitiel, etc.

OBSERVATION XXI (Personnelle)

Anévrisme de la pointe.

Il s'agit d'un cœur qui nous a été remis par M. Nimier, interne des hôpitaux. Cette pièce a été une trouvaille d'autopsie, le malade n'ayant jamais présenté de symptômes d'affection cardiaque et étant mort d'une toute autre affection.

C'est un petit anévrisme de la pointe du cœur. Rien ne le révèle à l'extérieur. C'est à peine si sur la péricarde on trouve une légère opalescence. En coupant le cœur, on voit que la cavité du ventricule gauche, se prolonge au niveau de la pointe en un petit diverticule, de la grosseur d'une petite noix. La cavité de l'anévrisme est creusée aux dépens des couches profondes du myocarde. Elle est remplie par un caillot grisâtre, pulpeux, dont les parties profondes adhèrent intimement à la paroi de l'anévrisme. Cette paroi est formée par un tissu de 7 à 8 millimètres d'épaisseur. Ce tissu présente une coloration qui tranche nettement sur le myocarde. Il a une couleur jaune gris avec des reflets verdâtres ; il est assez ferme et fait saillie au-dessus du muscle avoisinant ; par le raclage on retire un peu de liquide épais qui examiné extemporanément, se trouve formé : *a*), d'éléments myocardiques cassés ; *b*) de cellules rondes plus ou moins nécrosées ; *c*), de granulations graisseuses.

La branche interventriculaire antérieure au niveau de son tiers inférieur, est oblitérée complètement par un caillot fibrineux récent.

Examen microscopique. — Les coupes ont été faites de façon à comprendre tout le pourtour de l'anévrisme.

Le *péricarde* est très chargé de graisse et infiltré de cellules rondes, inflammatoires. Les veinules que l'on y voit sont aplaties ; les artérioles sont épaissies dans toutes leurs parois. Une grosse artère est visible sur la coupe, c'est la terminaison de l'artère interventriculaire antérieure.

Elle présente un gros bourgeon d'endartérite végétante. Le reste de sa cavité est comblé par un caillot sanguin récent.

Le *myocarde* doit être considéré dans deux portions distinctes : 1° dans les points où sa structure est encore reconnaissable ; 2° dans les points où cette structure, par suite de la disparition des éléments myocardiques, n'est plus reconnaissable.

1° *Zone ou le myocarde est encore reconnaissable.* — Immédiatement au-dessous du péricarde nous trouvons une première couche assez épaisse des fibres musculaires. Leur noyau est bien coloré par les réactifs. Ces fibres forment différents îlots, les uns plus foncés, les autres moins. Vues sur une coupe longitudinale, elles montrent une striation longitudinale très exagérée, tandis que la striation transversale est presque complètement disparue. Le fibre semble peignée et chacun des cylindres primitifs contractiles présente un aspect grenu.

Les espaces interfibrillaires présentent un plus grand nombre de cellules que normalement.

Au-dessous de cette couche et séparée d'elle par un large lit de cellules rondes, on en trouve une seconde qui se continue jusqu'au caillot. Elle est composée α) : de fibres vues longitudinalement ; β) de fibres vues transversalement.

a). *Fibres vues longitudinalement.* — Elles forment des zones qui offrent l'aspect caractéristique du *bloc* : tassement des éléments, uniformité de coloration, disparition des noyaux, et démarcation périphérique nette. Ces différentes zones sont séparées les unes des autres par des traînées de cellules embryonnaires confluentes, traînées qui envoient des prolongements effilés dissociant plus ou moins le bloc.

b) *Fibres vues transversalement.* — Elles correspondent à des *blocs* mais coupés transversalement. Coloration pâle, pas de noyaux. Du reste, ces fibres sont les plus profondes et elles sont plus ou moins dissociées par le caillot ventriculaire.

2° *Zone ou la structure du myocarde n'est plus reconnaissable.* — Nous y voyons : *a*) des traînées correspondant aux espaces inter-fasciculaires ; *b*) des îlots correspondant aux fibres musculaires complètement dégénérées.

a) Les *espaces conjonctifs* sont : 5 à 6 fois plus larges que normalement. Ils sont absolument remplis par de petites cellules rondes qui forment ainsi une masse homogène. Bon nombre de ces cellules sont nécrosées. Sur les bords on voit quelques petites fusées de cellules s'insinuer sous forme de pointes entre les fibres musculaires.

b) Les îlots dégénérés présentent tous les caractères du *stade alvéolaire.* Vacuolisation de la logette de la fibre cardiaque. Granulations graisseuses et pigmentaires qui sont les vestiges de la cellule. Epaississement par œdème du tissu conjonctif qui forme la paroi de la logette. Puis tassement de ces éléments, et formation d'un tissu conjonctif mou, avec de nombreuses fissures remplies de granulations pigmentaires.

Les coupes faites après fixation par l'acide osmique montrent que les espaces inter-fasciculaires sont bondés de fines granulations graisseuses

incorporées pour la plupart dans les globules blancs. Les éléments du bloc, et les cellules musculaires des autres zones présentent une dégénérescence graisseuse très accentuée.

OBSERVATION XXII

(Société anatomique, 1850. Cruveilhier.)

Une femme de cinquante ans, qui avait des antécédents syphilitiques, portait sur la partie antérieure du front une tumeur fluctuante et indolente. Lorsqu'on exerçait sur cette tumeur une pression longtemps prolongée, on finissait par la vider; une grande quantité de pus s'écoulait alors par le nez. Il y avait de plus trois exostoses sur le bras et les avant-bras.

Pendant la durée du traitement, cette femme fut prise d'albuminurie, et c'est à cette dernière affection qu'elle a paru succomber.

A l'autopsie on trouve les reins atteints de néphrite albumineuse. Le sinus frontal est dilaté et plein de pus ; sa paroi antérieure est détruite dans une grande étendue; autour de cette perforation, le tissu osseux est épaissi et condensé; il n'y a plus de diploé; toute l'épaisseur de l'os est constituée par un tissu compact, très serré.

A la base du ventricule droit du cœur existe une teinte d'un gris verdâtre, dans une étendue de 2 centimètres carrés; une incision pratiquée à ce point montre que l'altération occupe presque toute l'épaisseur de la paroi ventriculaire. Le tissu du cœur est ramolli à ce niveau; il se déchire à la moindre traction; il est vraisemblable que si le malade eût vécu plus longtemps, il se serait produit une rupture du cœur.

L'artère coronaire postérieure, qui est principalement destinée au ventricule droit, est oblitérée dans la plus grande partie de son étendue. L'oblitération commence à un demi-centimètre de son embouchure. Les parois de l'artère sont le siège de concrétions calcaires très nombreuses. Son canal est rempli par un caillot adhérent ferme et déjà décoloré.

OBSERVATION XXIII

(Butte et Quinquaud. Société anatomique, 1882.)

Oblitération des artères coronaires. -- Mort subite par arrêt du cœur.

Le nommé Legrain, âgé de soixante-quinze ans, entré à l'infirmerie de l'hospice des Ménages, service de M. Quinquaud. Cet homme, de haute stature, était habituellement très bien portant. Cependant, il étouffait quelquefois, mais à de très rares intervalles seulement. Il y a une quinzaine de jours, à la suite d'un de ces étouffements, il s'était même fait appliquer des ventouses.

Depuis cette époque, il s'était bien porté, mangeait bien, allait et venait, ne se plaignait de rien. Samedi dernier, 11 *février*, il n'avait rien éprouvé dans toute la journée et il s'était couché sans malaise apparent. Sa femme n'a rien vu d'anormal dans son état, quand, vers 4 heures du matin, elle entendit un gémissement qui la réveilla ; elle regarda son mari et le trouva mort.

Autopsie. — Elle ne peut être pratiquée complètement, le cœur seul est enlevé le 13 *février*. On trouve dans le péricarde un léger épanchement de liquide citrin (une ou deux cuillerées). Surcharge graisseuse partielle sous-péricardique. Le cœur est gros ; il pèse 495 grammes. Les artères coronaires sont très athéromateuses et rétrécies. Au niveau de son orifice sus-sigmoïdien, l'artère coronaire antérieure offre une lumière très petite et si on essaye d'introduire dans cette artère une aiguille de calibre assez petit, on constate qu'elle est arrêtée à $0^m,035$ environ de la valvule sigmoïde et que l'athérome a complètement oblitéré le vaisseau. Pas d'insuffisance ni de rétrécissement aortique. Au niveau des insertions des cordages tendineux, on trouve en certains endroits des points jaunes de dégénérescence graisseuse des fibres cardiaques. A $0^m,04$ environ au dessous des valvules sigmoïdes, à la partie antérieure et à la face interne du ventricule gauche, on voit un placard jaunâtre de $0^m,04$ de diamètre et de $0^m,004$ d'épaisseur comprenant une partie de la paroi antérieure du cœur (infarctus cardiaque). A la face interne de ce placard, on trouve de la thrombose ancienne avec ramollissement central des caillots et dégénérescence granulo-graisseuse de la fibrine ; à sa face externe, on aperçoit une zone rouge comprenant du tissu musculaire à fibres peu altérées. Pas de rupture du cœur.

L'**examen histologique** est pratiqué par M. Quinquaud. Les fibres musculaires mises pendant vingt-quatre heures dans l'alcool étendu sont dissociées avec les aiguilles. En examinant la zone jaunâtre indiquée

ci-dessus, on trouve un certain degré de dégénérescence granulo-graisseuse. Cependant, les fibres musculaires ont conservé un certain degré de striation, de telle sorte que l'apparence blanc jaunâtre est surtout due à l'anémie partielle, bien que la dégénérescence graisseuse y entre pour sa part. Les fibres musculaires situées en dehors de cette zone n'ont pas subi la dégénérescence graisseuse ; on ne voit à leur niveau que quelques granulations pigmentaires peu nombreuses.

Réflexions — Nous avons ici affaire à un cas de mort subite survenue très probablement, d'après M. Quinquaud, dans le cours d'une néphrite interstitielle. ainsi que nous en avons de très nombreux exemples à l'hospice des Ménages. Malheureusement, le cœur seul a pu être enlevé et les lésions rénales n'ont pu être constatées.

Mais c'est surtont l'oblitération de l'artère coronaire qui aurait joué un rôle considérable dans le développement de la mort subite ; en effet, l'infarctus cardiaque que nous constatons, la dégénérescence graisseuse et l'anémie partielle du muscle ne laissent guère de doute à ce sujet.

INFARCTUS ANCIENS AVEC PLAQUES FIBREUSES OU ANÉVRISMES

OBSERVATION XXIV (Personnelle)

(Société anatomique, 1894.)

Anévrisme du cœur.

Le nommé P. V..., âgé de soixante-treize ans, entré le 7 novembre 1894 dans le service du Dr Brault, à l'hôpital Tenon. L'examen fait le jour même nous permet de recueillir les renseignements suivants.

Rien à noter dans les antécédents héréditaires. Jamais de maladie antérieure. Les affirmations du malade sont formelles à ce sujet. Il avoue seulement des habitudes d'alcoolisme qui ont entraîné à leur suite quelques troubles digestifs et des pituites le matin.

Six semaines avant l'entrée à l'hôpital, P... a commencé à ressentir les premiers symptômes de sa maladie. C'étaient des malaises divers, une fatigue plus rapide, des troubles digestifs de plus en plus marqués et un amaigrissement assez rapide. C'est également vers cette même époque qu'il constate une légère augmentation de l'abdomen. Deux semaines environ après le début de ces accidents, il est pris d'une syncope au milieu de la rue. Il tombe et reprend connaissance quelques minutes après.

L'aggravation de son état et surtout l'augmentation démesurée du volume de son ventre le décident à entrer à l'hôpital.

Nous sommes en présence d'un individu à la face terreuse, avec quelques varicosités sur les pommettes ; les traits sont tirés, les conjonctives présentent une très légère teinte jaunâtre. Ce facies nous fait immédiatement penser à une hépatite scléreuse alcoolique. Ce diagnostic se trouve confirmé par l'examen de l'abdomen, qui a pris un volume démesuré et qui présente tous les signes d'une ascite assez abondante. Nous constatons de plus la dilatation du réseau veineux sous-cutané. La matité hépatique est très diminuée de hauteur.

Elle commence environ au niveau du mamelon et ne descend pas jusqu'au rebord des fausses côtes.

Système digestif. — Le malade présente une anorexie complète ; dégoût des aliments. Vomissements fréquents. Pas de diarrhée.

Appareil respiratoire. — La respiration du malade est courte et superficielle. Pas de dyspnée au repos, mais elle devient très marquée au moindre effort. L'expectoration ne présente aucun caractère particulier. L'auscultation de la base du poumon droit nous fait constater tous les signes d'un épanchement moyen. La ponction exploratrice confirme ce diagnostic. A la base du poumon gauche quelques râles sous-crépitants.

Appareil circulatoire. — L'examen du cœur est pratiqué avec soin. *On ne peut entendre aucun bruit anormal.* Les deux temps du cœur sont un peu sourds. Pas *d'arythmie.* Pas d'hypertrophie cardiaque.

Urines rares, foncées, contenant de la bile. Pas trace d'albumine.

Pas de trouble du système nerveux.

Etat général. — Le malade est affaissé, cachectique. L'amaigrissement de la moitié supérieure du corps contraste singulièrement avec le développement exagéré de l'abdomen et l'œdème des jambes. Pas de fièvre.

12 novembre. L'état du malade s'est peu modifié. L'ascite et l'épanchement pleural n'ont pas augmenté de volume. Pas de souffrance, mais affaiblissement progressif de l'individu.

Le malade a eu ce jour même une hématémèse assez abondante.

Le 14. Deux nouvelles hématémèses. Le malade est somnolent, dans un demi-coma. Obnubilation intellectuelle complète.

Le 15. Mort sans nouveau phénomène.

Autopsie, pratiquée le lendemain 16 novembre. Le cadavre était en bon état de conservation.

Nous allons donner d'abord les altérations des différents organes, avant de passer à l'examen du cœur.

Foie. — Présente les altérations classiques de la cirrhose alcoolique. Poids, 860 grammes. Il est réduit en masse parsemée de petites granulations rondes jaunâtres. Il est résistant sous le couteau et présente sur la coupe ces mêmes granulations rondes séparées par des tractus rosés de tissu conjonctif.

Vésicule biliaire. — Contient de la bile.

Ascite en grande abondance, formée d'un liquide clair, ambré.

Péritoine pariétal et viscéral, dépoli, blanc mat.

Rate. — Légèrement hypertrophie. Poids, 400 grammes.

Reins, normaux.

Estomac. — Contient des caillots de sang noirâtres.

Œsophage. — Au niveau du cardia il présente une congestion intense ecchymotique, et des suffusions sanguines, sous-muqueuses.

Plèvres. — Contiennent chacune environ un litre de liquide.

Poumons. — Sont atélectasiés à leur base. Pas d'adhérences pathologiques.

Système vasculaire. — L'aorte, saine à son origine, présente au niveau

de la crosse et dans sa portion thoracique des plaques d'athérome, calcifiées et remplies de bouillie athéromateuse. Elle est lisse, souple, sans plaque dans sa portion abdominale.

Les artères iliaques, crurales, humérales, radiales, mammaire interne, sont souples : leur membrane interne est lisse sans plaque de sclérose.

Cœur. — Palpé à travers le péricarde, on sent un peu au-dessus de la pointe, à la partie inférieure de la face antérieure, une masse dure, arrondie, qui fait corps avec le cœur. Le péricarde étant ouvert, on constate une légère symphyse localisée au point où l'on sent l'induration. Les brides fibreuses qui forment cette adhérence, sont du reste lâches et se laissent rompre facilement. Le cœur apparaît alors, légèrement modifié dans sa forme. La région de la pointe est globuleuse. La lésion siège sur la face antérieure du ventricule gauche, près de la cloison interventriculaire et immédiatement au-dessus de la pointe. Sa forme est légèrement ovalaire, le grand axe étant parallèle à celui du ventricule gauche. Par la palpation on a la sensation d'une masse, analogue, comme forme et comme résistance, à celle d'un caillou et de la grosseur d'un œuf de poule. On se rend parfaitement compte que l'altération n'est pas superficielle, mais qu'elle occupe toute la paroi du cœur. Frappée avec un scalpel, elle donne un son comme si l'on percutait une pierre. A son niveau la coloration normale du cœur a disparu, elle est remplacée par une teinte blanc grisâtre, formée par les débris de tissu conjonctif qui constituaient la symphyse cardiaque.

Coupes du cœur (Planche n° 1). — On fait d'abord les incisions classiques en respectant la portion malade. Les orifices sont sains. La grande valve de la mitrale présente sur sa surface deux petites plaques jaunâtres, légèrement opaques, mais n'entravant nullement le jeu des valvules. L'orifice des artères coronaires est libre, largement ouvert, sans induration. A l'entour on trouve quelques plaques indurées.

Le ventricule gauche étant ainsi ouvert, on constate au niveau de sa face antérieure et de la cloison interventriculaire une dépression ovalaire, limitée sur tout son pourtour par un anneau formant bourrelet. Toute cette région est recouverte de caillots cruoriques ; et le doigt explorateur perçoit immédiatement au-dessous une induration calcaire semblable à celle de la face externe.

On fait alors sur le milieu de cette masse une section parallèle à la cloison interventriculaire, mais pour y parvenir on doit abandonner le couteau et employer la scie à cause de la dureté des tissus. C'est alors que l'on voit que l'on avait affaire à un anévrisme de la paroi. En effet, sur cette section, en allant de haut en bas, nous voyons la paroi du ventricule, normale d'abord, se rétrécir subitement et n'être plus représentée sur toute la surface de l'anévrisme que par une mince bande fibreuse de quelques millimètres d'épaisseur, complètement calcifiée. A la partie inférieure la paroi cardiaque reprend rapidement son épaisseur normale.

Nous avons ainsi une poche anévrismatique, développée aux dépens de l'épaisseur de la paroi cardiaque.

Elle est relativement considérable, car elle occupe la paroi antérieure

du ventricule gauche dans plus des deux tiers de sa hauteur, et la portion correspondante de la cloison interventriculaire. Du côté du ventricule on voit un collet qui est tapissé ainsi que la poche anévrismatique par l'endocarde. La cavité de la poche est remplie exactement par un caillot très ancien, noirâtre, qui a acquis une dureté considérable. C'est avec peine que l'on parvient à le couper au couteau. L'adhérence de ce caillot à la paroi de l'anévrisme est très marquée en certains points ; en d'autres endroits, il se détache facilement, mais partout il s'est moulé sur le sac, et pénètre dans toutes les anfractuosités. En conséquence, l'intérieur du cœur est très peu modifié dans sa forme, et au point de vue fonctionnel rien n'était changé dans la circulation du sang dans l'intérieur des cavités cardiaques.

Le muscle examiné avec soin sur les différentes coupes ne nous a montré aucune trace de sclérose. Les piliers étaient sains.

Les lésions des artères coronaires sont des plus intéressantes, car elles peuvent nous servir à comprendre la pathogénie de l'anévrisme. La coronaire antérieure est saine à son origine, mais après un trajet de 2 à 3 centimètres, elle s'indure. L'artère interventriculaire antérieure est oblitérée aussitôt après son origine (Planche II) ; elle forme un petit cordon plein incrusté de sels calcaires. L'artère qui contourne la base du ventricule gauche et les artérioles qui en partent pour descendre vers la pointe présentent en de nombreux points des incrustations calcaires qui les rendent rigides et qui rétrécissent leur lumière, sans qu'il y ait cependant oblitération complète. L'artère coronaire postérieure présente, comme l'antérieure, une incrustation notable quelques centimètres après son origine. En un point même, au niveau de l'interventriculaire postérieure, l'oblitération semble complète. Les différentes branches qui en partent sont également très malades.

Examen microscopique. — Les coupes ont été pratiquées en deux points : 1° au centre de l'anévrisme ; 2° à sa périphérie dans les points où il se continue avec le myocarde.

1° La paroi cardiaque n'est plus représentée que par du tissu fibreux. On ne voit plus une seule fibre musculaire.

Le péricarde est épaissi, formé de stratifications parallèles de faisceaux connectifs denses, entremêlés de lits de cellules. Il donne insertion à des fibres filamenteuses qui constituaient la symphyse.

L'endocarde n'est plus reconnaissable, on ne voit que des faisceaux fibreux dissociés par des détritus sanguins.

Les trousseaux fibreux qui occupent la place du myocarde sont entièrement calcifiés ; on n'y trouve pour ainsi dire plus d'éléments cellulaires. Les vaisseaux y ont complètement disparu.

2° Les coupes de la périphérie sont plus intéressantes. — Mêmes altérations de l'endocarde et du péricarde mais allant en s'atténuant. — Les trousseaux fibreux du myocarde deviennent de moins en moins denses, ils s'élargissent et prennent l'aspect du tissu cellulaire lâche lamelleux.

On y voit serpenter quelques gros capillaires, et s'y former des vésicules graisseuses. Ce tissu lâche s'insinue comme un coin entre les fais-

ceaux de fibres musculaires et disparaît bientôt. — Tout à l'entour, on voit les espaces interfasciculaires élargis, le tissu conjonctif péri-vasculaire hypertrophié sous forme de tissu fibreux-dense. C'est de l'inflammation chronique contemporaine de l'oblitération artérielle.

OBSERVATION XXV (Personnelle)

(Société anatomique, 1896.)

Anévrisme de la pointe du cœur.

Le nommé M..., journalier, âgé de cinquante-trois ans, entré à l'hôpital Andral, service de M. le professeur Debove, le 15 novembre 1895.

On ne relève aucun antécédent pathologique notable du côté de ses ascendants. Le passé pathologique du malade est pour ainsi dire nul.

Il a présenté quelques douleurs rhumatoïdes à plusieurs reprises ; mais jamais elles n'ont présenté l'intensité d'attaques franches de rhumatisme articulaire aigu. Pas de syphilis, pas d'éthylisme.

Le malade éprouve déjà, depuis une année environ, différents malaises, tels que sensation de constriction thoracique, accès de dyspnée survenant brusquement sans cause apparente. Une fois même il présenta des phénomènes de congestion pulmonaire avec rejet de crachats sanglants. Jamais, avant son entrée à l'hôpital, il n'a eu d'œdème des membres inférieurs.

Les crises de dyspnée étaient tout d'abord éloignées, séparées par des intervalles de plusieurs semaines. Peu à peu elles devinrent plus fréquentes, se produisirent tous les jours, c'est ce qui décida le malade à entrer à l'hôpital.

Lors de son entrée le 19 novembre 1895, la malade se plaint de palpitations de cœur douloureuses, d'angoisse précordiale et de crises de dyspnée qui surviennent toutes les nuits.

L'examen du cœur montre un organe hypertrophié. L'impulsion systolique est forte et se perçoit sur une large surface. Il n'y a pas d'arythmie. A l'auscultation on entend un souffle systolique siégeant à la pointe. On perçoit en outre un *piaulement* très marqué dont le maximum d'intensité peut être localisé près de l'appendice xyphoïde. On ne constate aucun phénomène morbide du côté de l'orifice aortique ni des vaisseaux.

Le pouls est régulier, un peu dur. Les artères temporales sont sinueuses.

L'auscultation des poumons montre l'existence d'une congestion pulmonaire intense et d'une bronchite généralisée.

Le foie est volumineux, il déborde les fausses côtes d'environ trois

travers de doigts. Le malade se plaint d'une sensation de pesanteur à ce niveau dans l'hypochondre droit et dans la région épigastrique.

La quantité d'urine est à peu près normale ; on y constate la présence d'un peu d'albumine. Léger œdème des jambes.

Un traitement approprié (régime lacté, digitale, ventouses, etc.) amène une amélioration notable des principaux symptômes. L'œdème des jambes disparaît presque complètement, les crises de dyspnée sont moins fréquentes et moins intenses. Cependant l'albumine persiste toujours dans les mêmes proportions.

Les phénomènes stéthoscopiques cardiaques ne se sont pas modifiés.

Cette période d'accalmie dura environ trois semaines.

Vers le 19 décembre, le malade commence à être repris de ses crises de dyspnée et de palpitations. L'œdème augmente rapidement au niveau des membres inférieurs et envahit le scrotum. Les urines sont rares, fortement albumineuses.

L'auscultation du cœur, en outre du piaulement systolique, permet d'entendre un bruit de galop très net, si bien que l'on se demande si l'on n'est pas en présence d'un malade atteint d'urémie.

Le traitement par la digitale est réinstitué et au bout de quelques jours l'amélioration est très notable.

Une période de tranquillité succède à cette crise, mais elle ne dure que quelques jours. Le malade retombe alors. Il présente une série de crises que le traitement digitalé ne parvient plus à enrayer et finalement la mort survient le 17 janvier 1896 au milieu de phénomènes d'asphyxie et d'asystolie.

Autopsie. — L'autopsie pratiquée trente-six heures après la mort nous montre des poumons très fortement congestionnés au niveau de leur base et des bords postérieurs. On y trouve même quelques foyers d'apoplexie.

Le *foie* est gros, pesant près de 1.800 grammes. Sur la coupe il présente l'aspect caractéristique du foie cardiaque.

Les *reins*, gros, fermes, tendus, ont également l'aspect de reins cardiaques. L'examen microscopique n'y révèle pas trace de sclérose. Les glomérules sont dilatés, gorgés de sang.

Les autres organes sont sains à l'exception du *cœur*.

A l'ouverture du *péricarde*, on constate à la face antérieure du ventricule gauche au-dessus de la pointe et près de la cloison un petit placard de péricardite viscérale. Il y avait là un épaississement celluleux de la séreuse, sans adhérence des deux feuillets. Le reste de la cavité péricardique est normal.

Le cœur, détaché de ses connexions vasculaires, est plus volumineux que ne l'est un cœur normal. Par la palpitation on sent que la paroi antérieure du ventricule gauche est plus mince et moins resistante qu'à l'ordinaire. Les cavités cardiaques étant ouvertes, on constate en effet que la pointe, la paroi antérieure dans ses deux tiers inférieurs et toute la portion correspondante du septum interventriculaire, sont transformées en une coque blanchâtre de 4 à 5 millimètres d'épaisseur. Cette paroi est

formée de tissu fibreux, sans mélange de fibres musculaires. Du reste, la transition entre le myocarde normal et cette coque fibreuse se fait d'une façon brusque.

L'endocarde dans toute cette région est notablement épaissi, il est blanc, opaque et tranche d'une façon très nette sur le reste de la cavité. A son niveau on trouve quelques caillots adhérents d'ancienne date.

Il s'agit donc ici d'une transformation fibreuse d'une portion limitée du myocarde, et secondairement d'une augmentation de la cavité du ventricule gauche, c'est-à-dire d'un anévrisme pariétal.

L'*aorte* est souple, saine, présente à peine quelques petites taches athéromateuses. L'orifice des coronaires est normal, largement ouvert. Mais en faisant des sections transversales, rapprochées, le long du trajet des artères cardiaques, nous tombons sur un point où la lumière vasculaire n'existe plus ; la cavité du vaisseau est remplie par un *bloc calcaire* d'endartérite chronique. Ce point oblitéré correspondait à la partie supérieure de l'artère interventriculaire antérieure ; c'est-à-dire que le vaisseau oblitéré était celui qui devait irriguer toute la portion du myocarde qui avait subi la transformation fibreuse.

L'examen microscopique nous permet de constater dans ce cas les mêmes altérations que nous avons déjà trouvées dans les observations précédentes sans autre particularité importante à noter.

Réflexions. — Nous avons tenu à communiquer cette observation et à présenter cette pièce parce que : 1° c'est là un type d'anévrisme pariétal du cœur, anévrisme de la pointe des auteurs.

2° La pathogénie de cette altération est ici très nette.

Il ne s'agit pas là ni d'endocardite, ni de péricardite, ni même de myocardite inflammatoire primitive. C'est le vestige d'un ancien infarctus. La subordination du foyer à un territoire vasculaire, ses limites nettes, et enfin la constatation de l'oblitération artérielle, sont des preuves suffisamment convaincantes.

3° Les symptômes cliniques sont ceux d'une asystolie vulgaire. Notre malade est mort d'insuffisance cardiaque comme meurent les individus atteints de lésion valvulaire.

4° Les phénomènes stéthoscopiques sont intéressants et difficiles à interpréter. Dans notre cas nous avons eu :

a) Un souffle systolique de la pointe persistant, qui aurait pu faire porter le diagnostic d'insuffisance mitrale ;

b) Un piaulement systolique que nous ne savons à quoi rapporter ;

c) Un bruit de galop *passager*. C'est là un symptôme sur lequel a insisté M. Rendu dans une observation d'anévrisme du cœur, présentée à la *Société médicale des Hôpitaux* en 1887. Dans son cas, le bruit de galop était persistant, s'entendait tous les jours avec les mêmes caractères et M. Rendu insistait sur ces faits pour le différencier du rythme de galop d'origine rénale, qui, lui, se modifie de jour en jour. Notre observation vient corriger ce que cette différenciation a de trop absolu.

OBSERVATION XXVI

(Bulletin de la Société anatomique, 1895.)

Un cas d'anévrisme du cœur.

Par MM. René Marie et M. Rabé, internes des hôpitaux.

Le nommé B. M..., âgé de cinquante-cinq ans, exerçant la profession de cocher, entre à l'hôpital Tenon, salle Andral, le 4 octobre 1894.

Les *antécédents personnels* ne permettent pas de découvrir aucune maladie antérieure. Pas de syphilis, pas d'antécédents vésaniques ; il présente seulement des stigmates très nets d'alcoolisme.

Le début de la maladie remonte à deux mois environ. Les premiers symptômes furent un affaiblissement général, des accès de suffocation survenant la nuit, et quelques troubles intellectuels, en particulier de la perte de la mémoire.

Le malade est d'aspect robuste, le teint est jaune terreux, l'appétit a disparu complètement. Léger tremblement de la langue et des mains ; pas d'œdème des jambes. L'auscultation du poumon permet de découvrir un léger degré d'emphysème.

Cœur. — Palpitations fréquentes sans douleurs précordiales rappelant de près ou de loin un accès d'angine de poitrine.

L'auscultation fait découvrir un bruit de galop.

Urines. — Pâles, un litre en vingt-quatre heures, 2 grammes d'albumine par litre. Le malade est étiqueté ; néphrite chronique avec troubles vésaniques (folie brightique de Dieulafoy).

Régime approprié ; purgatif, régime lacté. Diurétiques ; iodure de potassium.

Quelques jours après ce diagnostic semble se trouver confirmé par l'apparition d'un œdème bi-malléolaire pâle et mou.

Le repos et le régime suivi amènent un peu d'amélioration, car dix jours après l'entrée, on ne trouvait plus que 0 gr. 50 d'albumine par litre.

Les jours suivants, la dyspnée est moins accentuée, l'œdème des jambes et le bruit de galop persistent. De temps à autre surviennent des crises de diarrhée.

Au 20 octobre, les urines ne présentent plus que des traces d'albumine, le malade veut alors changer son régime et prendre une alimentation azotée mais les accidents reparaissent aussitôt : insomnie, étouffements, maux de tête, troubles vésaniques, idées tristes, délire de persécution. Teinte cachectique presque bronzée, râles de stase pulmonaire. L'albumine est alors de 0 gr. 75 par litre.

Vers la fin d'octobre, nouvelle amélioration, suivie à brève échéance

d'une reprise d'intoxication. Cette nouvelle crise est plus longue que la précédente, les troubles cérébraux augmentent d'intensité, le malade se lève à chaque instant, il veut sortir et exige une surveillance continuelle. A ces phases d'excitation succèdent des périodes d'assoupissement et de torpeur.

Vers le 15 novembre, nouvelle sédation de troubles morbides mais moins complète que précédemment. Les signes de vésanie réapparaissent, par instants. La diarrhée devient persistante, la langue est sèche, un peu rôtie.

C'est à la fin de novembre que débute la crise qui emporta le malade. Etat délirant continuel, avec alternatives de dépression, d'assoupissement. Le bruit de galop est toujours perçu. Le pouls est moins vibrant, mais frappé nettement. La congestion pulmonaire par hypostase s'accentue. Incontinence des sphincters.

Mort le 14 décembre après une agonie de dix heures dans un état de torpeur continuel.

Autopsie. — *Cœur.* — Poids 430 grammes. Quelques ecchymoses sous péricardiques. Le péricarde est adhérent à la face antérieure du ventricule gauche au niveau de la pointe. Ces adhérences sont lâches, celluleuses, facilement détachables. Le cœur étant ouvert, on trouve un amincissement très marqué de la paroi ventriculaire au niveau de la pointe et de la cloison interventriculaire. Cet amincissement est brusque et l'endocarde forme à ce niveau une espèce de collet. La paroi amincie présente également, une modification dans sa structure ; elle est formée d'un tissu fibroïde blanchâtre, où l'on ne trouve plus la moindre trace de fibres musculaires. Le fond de la poche ainsi formée est tapisé de caillots fibrineux.

L'examen des artères coronaires montre des détails intéressants. L'artère coronaire gauche ou antérieure est oblitérée complètement, à 3 centimètres et demi de son origine. Le territoire sclérosé correspond exactement à la distribution des branches de l'artère oblitérée ; la coronaire postérieure et les branches de la coronaire antérieure qui se distribuent sur le bord gauche du cœur présentent quelques plaques d'athérome, mais ne sont oblitérées en aucun point. L'orifice mitral est légèrement épaissi. L'orifice aortique est sain. La crosse aortique et l'aorte thoracique ne présentent pas de lésions athéromateuses. Les iliaques primitives, les fémorales, humérales, radiales, le tronc basilaire, les artères sylviennes sont saines. Au niveau de la tibiale antérieure, on trouve quelques plaques d'athérome.

Le foie est muscade, les reins présentent tous les caractères des reins cardiaques, on y trouve de plus quelques infarctus.

Examen microscopique. — Les coupes ont porté sur le bord de l'anévrisme au point où le myocarde se termine en pointe pour laisser place au tissu fibreux.

En allant de la superficie vers la profondeur nous avons les couches suivantes :

1° Péricarde ;

2° Une zone de fibres musculaires mêlées de faisceaux conjonctifs ;
3° Travées fibreuses parallèles au péricarde ;
4° Le caillot.

I. *Péricarde.* — Il est épaissi, fibreux, assez vascularisé. Il envoie quelques prolongements celluleux à sa face externe, et d'autre part se continue avec les trousseaux fibreux qui dissocient la zone de fibres musculaires sous-jacente.

II. *Zone de fibres musculaires.* — Elles sont massées sous le péricarde surtout au niveau de la portion de l'anévrisme qui avoisine le reste du myocarde. Les faisceaux de fibres sont dissociés par d'épaisses travées conjonctives. Les fibres sont elles-mêmes plus ou moins séparées les unes des autres par de l'œdème du tissu conjonctif ou du tissu fibreux dense. Fréquemment on a la disposition suivante : au centre une artériole centrale ou une veinule, à l'entour, un manchon de cellules musculaires et plus en dehors des travées fibreuses. L'artériole est parfois atteinte d'endartérite végétante. Rarement elle est oblitérée. D'autres fois elle est saine. De plus on rencontre souvent l'aspect suivant. Le centre est occupé par du tissu conjonctif englobant des fibres musculaires très malades. A la périphérie les éléments myocardiques sont serrés les uns contre les autres. On dirait qu'ils subissent un tassement excentrique.

Ces fibres musculaires sont plus ou moins malades. On y constate la dissociation segmentaire une exagération de la striation longitudinale une transformation granuleuse des cylindres primitifs. Le noyau est souvent très gros, avec des crêtes d'empreinte. Souvent la fibre est œdémateuse et vacuolisée à son centre. On y trouve de la graisse.

III. *Tissu conjonctif.* — On lui voit revêtir les trois aspects suivants :

a. Tissu lâche ;
b. — œdémateux ;
c. — fibreux.

a. La variété lâche ou tissu celluleux forme une bande entre la couche précédente et la couche fibreuse. On y rencontre d'énormes capillaires gorgés de sang.

b. La variété œdémateuse, correspond surtout au tissu qui dissocie les éléments myocardiques.

c. La variété fibreuse forme une couche épaisse adjacente un caillot ventriculaire. Il est constitué par des faisceaux de fibres ondulées, parallèles entre elles et présentant dans leur intervalle quelques rares cellules fixes et des dépôts pigmentaires.

IV. *Le caillot.* — N'offre rien de particulier ; il est adhérent et organisé dans ses parties profondes.

OBSERVATION XXVII (Personnelle)

Anévrisme de la pointe.

L. H..., âgé de soixante ans, entre à l'Hôtel-Dieu, dans le service du professeur Cornil, le 4 mai 1896. Il a joui jusqu'alors d'une excellente santé. Ce n'est que depuis trois à quatre mois, qu'il se sent fatigué, et qu'il éprouve de la gêne de la respiration lorsqu'il fait un effort quelconque. Ce sont ces phénomènes qui le décident à entrer à l'hôpital.

L'examen fait au moment de son entrée permet de constater les particularités suivantes : dyspnée peu marquée au repos, mais s'aggravant rapidement dès que le malade fait un effort. Expectoration peu abondante muqueuse. Pas de palpitations, pas d'angoisse précordiale, pas d'œdème des jambes. Les urines sont légèrement albumineuses. L'auscultation du poumon permet d'entendre des foyers de râles fins aux deux bases. L'examen du cœur ne révèle rien d'anormal, pas de souffle, pas d'arythmie, l'organe n'est pas hypertrophié.

Cet état reste stationnaire pendant huit jours environ. L'albumine a même complètement disparu.

Mais après ce laps de temps, les urines se font plus rares, très albumineuses. Le malade présente du subdélire dans la journée, et du véritable délire pendant la nuit : agitation, cris incessants. Les phénomènes pulmonaires se sont aggravés ; les foyers de râles sont plus nombreux, et plus étendus ; l'expectoration devient mucopurulente, et la dyspnée très vive.

On ne constate toujours pas d'œdème des jambes, ni de troubles de la fonction cardiaque.

Dès lors, ces accidents alternent avec des périodes d'amélioration et finalement le malade meurt six semaines après son entrée.

Autopsie. *Cœur*. — Pas d'hypertrophie. Le péricarde au niveau de la pointe et de la face antérieure présente un aspect blanc translucide, œdémateux. Il n'y a pas de symphyse. En ouvrant le ventricule gauche on constate au niveau de la pointe l'existence d'un petit anévrisme de la grosseur d'une petite noix. Cet anévrisme est formé par un effondrement des couches profondes du myocarde. Ses limites sont nettes et forment une espèce de collet. Sa paroi mesure environ 3 millimètres d'épaisseur. Elle est formée non d'éléments musculaires, mais d'un tissu blanc nacré, très résistant tout à fait semblable aux aponévroses. Sur les limites de l'anévrisme, le tissu disparaît en envoyant quelques prolongements effilés dans le myocarde avoisinant.

L'endocarde est marqué par un caillot grisâtre, adhérant intimement aux couches profondes de l'anévrisme.

Les orifices des cœurs sont sains.

Les artères coronaires sont très athéromateuses. La branche interventriculaire antérieure présente à l'union de son tiers inférieur avec ses deux tiers supérieurs une *oblitération complète.*

En dehors de ces altérations cardiaques, on trouve une magnifique lithiase rénale. Le bassinet gauche présente un énorme calcul, avec prolongements multiples allant dans l'uretère et les calices. Pas d'hydronéphrose. Atrophie rénale. La substance rénale mesure environ 7 à 8 millimètres d'épaisseur. Le rein du côté droit était normal.

Les poumons offrent une congestion œdèmateuse très intense au niveau des bases et des bords postérieurs. Le foie est légèrement muscade.

Examen microscopique du cœur.

Les coupes ont porté en deux points : 1° au centre de l'anévrisme ; 2° sur ses bords, à son union avec le myocarde.

1° *Partie centrale.* — En allant de dehors en dedans nous voyons les couches suivantes :

a. Feuillet épicardique épaissi avec feuillets celluleux flottants. On y voit de grosses artérioles atteintes d'endartérite et de périartérite. Elles ne sont pas oblitérées.

Les veines sont volumineuses gorgées de sang. Les capillaires sont nombreux et énormément distendus.

b. Faisceaux de tissu conjonctif, coupés perpendiculairement à leur direction et occupant la place de faisceaux de fibres musculaires de même direction. C'est un tissu dense, serré, avec quelques rares cellules fixes dans l'intervalle des fibres. On y trouve un peu de pigment jaune rouge, non ferrique.

c. Une seconde couche de tissu conjonctif parallèle au péricarde et tenant la place de fibres musculaires de même direction. C'est également un tissu très dense, laissant entre les différents faisceaux de petites fentes plus ou moins ondulées, qui sont occupées les unes par des cellules fixes les autres par des amas de pigment.

On y voit en deux ou trois points d'énormes capillaires bourrés de sang.

d. Enfin une couche profonde de tissu conjonctif plus lâche que les précédentes, plus riche en cellules et en pigment. En dedans d'elle se trouve le caillot sanguin.

2° *Portion périphérique.* — Nous avons également en allant de dehors en dedans :

a. Péricarde. Il offre les mêmes particularités que sur les coupes précédentes.

b. Une zone de fibres musculaires coupées perpendiculairement à leur axe. Ces fibres sont divisées en faisceaux et même dissociées les unes des autres par du tissu conjonctif dur ou bien simplement œdémateux. Çà et là dans ces travées conjonctives on trouve d'énormes capillaires.

Les fibres musculaires qui sont dans cette zone sont plus ou moins malades. Le noyau est encore colorable dans le plus grand nombre ; quel-

quefois même on voit deux noyaux dans une même fibre. Certaines fibres présentent une dissociation des cylindres primitifs de Leydig, par œdème du protoplasma. D'autres présentent des vacuoles, en sorte qu'à la périphérie on voit une écorce corticale, tandis que le centre est occupé par une substance claire. Enfin, d'autres se tassent, s'atrophient et finissent par disparaître complètement.

c. Une zone de tissu conjonctif dense ayant les mêmes caractères que la zone *c*. des coupes précédentes.

d). Une zone profonde de tissu conjonctif, entièrement semblable à la zone précédente.

D'une façon générale, les trois couches *b*,*c*,*d*, sont séparées l'une de l'autre par de minces lames de tissu cellulaire lâche qui leur permet de glisser l'une sur l'autre.

Des morceaux *fixés* et *durcis* dans l'acide osmique montrent que dans la zone *b* on voit un certain nombre de fibres en voie de dégénérescence graisseuse.

OBSERVATION XXVIII

(Société anatomique, 1895.)

Anévrisme du cœur et gangrène partielle du pied.

Par H. Gesland, interne des hôpitaux.

Examen microscopique par R. Marie (Inédit).

Nous avons l'honneur de présenter à la Société anatomique un anévrisme du cœur, provenant d'un nommé M. F..., âgé de quarante ans. Son histoire clinique est la suivante :

Il se présenta à la consultation pour une gangrène du gros orteil et fut admis dans le service de M. le docteur Gérard Marchant le 21 février 1895. L'examen local montrait une gangrène du gros orteil, mal limitée, bleuâtre, noirâtre par places, ayant déterminé la chute de l'ongle ; l'insensibilité était complète dans la region envahie. Le malade se plaignait de vives douleurs se propageant à la jambe.

Cette gangrène a débuté il y a déjà longtemps ; le malade nous dit en effet que, lorsqu'il était dans le service de M. le docteur Hirtz, en décembre 1894, il présentait déjà une ulcération de son orteil, il l'attribue à une pression produite par la botte.

Le malade répond très mal aux questions qu'on lui pose et qu'il ne semble pas comprendre, il hésite et se reprend. Il se plaint de douleurs précordiales, de sensations d'étouffement ; cependant, il n'a rien au cœur

et seulement un peu de congestion pulmonaire aux deux bases. Dans les urines, beaucoup d'albumine.

C'est un alcoolique avéré, son foie déborde de trois travers de doigt les fausses côtes. Enfin, il fume énormément.

Tels sont les renseignements que nous pouvons en obtenir le lendemain de son admission.

Notre collègue et ami G. Brouardel, interne de M. le docteur Hirtz, a l'obligeance de nous communiquer l'observation de ce malade pendant son séjour dans son service, en voici le résumé :

Ses parents sont rhumatisants ; lui-même, après plusieurs blennorrhagies, contracte la syphilis à dix-neuf ans. A vingt-neuf ans, il a une aphasie pendant quelques jours à la suite d'une violente colère. A vingt-quatre ans, il a un abcès urineux consécutif à un rétrécissement. Nous relevons enfin dans ses antécédents une attaque de rhumatisme.

Le malade est entré dans le service le 30 novembre 1894, pour son pied droit seulement. Le cou-de-pied est enflé, rouge, pas de douleurs à la pression, pas de modifications de la température locale, quelques pustules d'ecthyma au niveau du cou-de-pied, il a également une plaie à la base de l'ongle du gros orteil droit.

Légère diminution de la sensibilité à gauche, principalement au bras rétrécissement du champ visuel à droite. Pas de troubles digestifs, ni respiratoires, rien au cœur.

Telle est l'histoire de ce malade en médecine, où il a séjourné trois mois.

Jusqu'au lundi 25, l'état reste stationnaire, le malade passe la journée à fumer et à contempler son pied, accroupi dans son lit ; il mange très peu, reste sombre ; la nuit, il se lève, se promène, va fumer.

Dans la nuit du 25, la gangrène a brusquement envahi tous les orteils et la moitié antérieure des métatarsiens, par places il y a des phlyctènes sanguinolentes, le reste du pied est rouge et œdématié ; des traînées rouges, très douloureuses, sillonnent la jambe.

Les 26 et 27, les phlyctènes augmentent et la gangrène se propage.

Le 28, vers 1 heure et demie du matin, brusquement en s'allongeant dans son lit, le malade meurt.

Autopsie. — *Foie* congestionné, très volumineux, la vésicule contient de la bile.

Poumons, présentent de la congestion aux deux bases, pas d'adhérences pleurales.

Reins volumineux, rouges, lobés.

Cerveau normal.

Cœur très volumineux ; à l'ouverture du péricarde, il s'écoule une centaine de grammes de liquide citrin et on constate une symphyse résistante répondant à la pointe du cœur et empiétant sur le ventricule droit.

On coupe le péricarde fibreux à une certaine distance de son adhérence pour enlever le cœur. Cette adhérence est formée de tractus blanchâtres et a une étendue de 7 centimètres sur 5 centimètres. Le cœur est chargé de graisse.

Par la palpation, on sent vers la pointe une masse dure, arrondie, et faisant corps avec la paroi, à son niveau la coloration du cœur est normale.

Une coupe pratiquée à travers la pointe traverse un magma jaune ocreux, brunâtre et irrégulièrement stratifié. Après nous être assuré qu'il n'y a pas d'insuffisance aortique, on pratique une coupe du ventricule gauche, qui montre que cette masse a le volume d'un gros œuf de poule siégeant à la pointe du cœur.

Au niveau de cette tumeur, l'endocarde s'arrête brusquement en formant un bourrrlet un peu saillant et rougeâtre, le caillot n'est limité du côté de la cavité intracardiaque que par une couche blanc jaunâtre, irrégulière. Le muscle cardiaque s'interrompt brusquement au niveau de ce caillot et c'est à peine si l'œil découvre quelques traînées musculaires entre la masse et le péricarde, trainées séparées par un tissu blanchâtre fibreux, tellement condensé par places qu'il crie sous le couteau. Dans toute la partie qui répond à l'anévrisme, la paroi cardiaque n'a pas plus de 3 à 4 millimètres d'épaisseur.

Il n'y a pas d'endocardite et le reste du muscle semble sain, sauf toutefois dans les environs de l'anévrisme où l'on voit qu'il est parsemé de tissu fibreux.

L'aorte présente quelques plaques d'athérome.

La coronaire antérieure, saine à son origine, présente à sa partie moyenne, un peu au-dessus de l'anévrisme, une plaque d'athérôme qui en obstrue le calibre.

Nous avons examiné l'état de la tibiale antérieure du côté malade et dans sa partie moyenne : à ce niveau elle était saine.

Réflexions. — Un premier fait qui ressort de cette observation, c'est l'absence totale de symptômes tant fonctionnels que physiques de cette grosse lésion. Notre malade n'a jamais eu de vertiges ou de syncopes ; il ne présentait guère que des douleurs précordiales et les troubles respiratoires signalés par Pelvet, et encore l'état de ses poumons suffisait pour les expliquer. La vue et l'auscultation ne révélaient absolument rien et, cependant, à plusieurs reprises, il fut soigneusement examiné par M. le docteur Hirtz et par mon maître, M. le docteur Gérard Marchant.

Un second fait est l'âge relativement jeune de notre sujet : il n'a que quarante ans ; or, sur 35 cas relevés par le docteur Odriozola, il n'y a qu'un seul cas de trente-six à quarante ans. Il est vrai que notre malade avait tout pour être plus vieux que son âge : rhumatisme, alcoolisme, syphilis.

Au point de vue de la pathogénie, rappelons cette symphyse cardiaque qui semble plus ancienne que le caillot, l'athérome de l'aorte et surtout cette endartérite de la coronaire antérieure qui, ainsi que

le montrait notre collègue et ami René Marie, dans une précédente communication à la Société, nous semble être la cause de la lésion cardiaque.

Bien que nous ayons trouvé la tibiale antérieure saine dans la partie que nous avons examinée, nous pensons qu'il devait y avoir plus bas une endartérite oblitérante analogue à celle que nous avons trouvée sur la coronaire antérieure.

N. B. — Ce cœur nous a été remis, et nous en avons pu faire un examen microscopique que nous pouvons résumer ainsi. Disparition complète des fibres musculaires dans toute la portion qui forme l'anévrisme. Remplacement par des faisceaux connectifs, parallèles, ondulés, très denses, et pauvres en cellules. En quelques endroits, on voit de petits amas pigmentaires allongés entre les fibres. Peu de vaisseaux, çà et là, groupés les uns à côté des autres, quelques gros capillaires gorgés de sang. Péricarde très épais, fibreux. Endocarde, remplacé par une couche épaisse de tissu conjonctif plus ou moins dissocié par des détritus sanguins.

En somme, il s'agit, d'une ancienne lésion, d'une vieille cicatrice d'infarctus.

OBSERVATION XXIX

(Sociéte anatomique, 1895.)

Dyspnée paroxystique d'origine cardiaque sans angine de poitrine.

Par M. J. Auclair, interne à l'Hôtel-Dieu.

Examen microscopique, par R. Marie (Inédit).

J'ai l'honneur de présenter à la Société le cœur d'un malade, mort dans le service de M. le professeur Cornil, à l'Hôtel-Dieu, dans les circonstances suivantes.

Cet homme âgé de quarante-neuf ans, toujours bien portant jusque-là, mais manifestement alcoolique, avait été pris, le 30 janvier 1895, d'une perte subite de connaissance.

Conduit à l'Hôtel-Dieu, il fut admis d'urgence à la salle Saint-Denis, resta deux jours dans un état comateux très accentué, et, quand il revint à lui, le 2 février, on constata une hémiplégie du côté droit avec hémianesthésie.

On porta le diagnostic d'hémiplégie saturnine.

En même temps qu'il préseutait ces troubles moteurs et sensitifs du côté droit, le malade se plaignait de crises violentes de dyspnée, durant plusieurs heures, et s'accompagnant d'une pâleur extrême des téguments et surtout de la face, avec sueurs abondantes.

Les organes examinés avec soin ne présentèrent rien de bien net.

L'appareil respiratoire paraissait sain. Pas trace de congestion pulmonaire ou de tuberculose, pas d'épanchement pleural.

Du côté de l'appareil cardio-vasculaire, on notait une augmentation de la matité cardiaque ; mais nul bruit de souffle, pas de frottement, pas de bruit de galop, pas d'angoisse précordiale avec irradiations vers le bras correspondant.

Les artères radiales étaient légèrement flexueuses et indurées.

Urines normales.

Foie normal aussi. L'appareil digestif fonctionnait bien.

Du côté du *système nerveux*, en dehors des troubles moteurs et sensitifs dont nous avons parlé, on notait une obnubilation considérable de l'intellect. Les conceptions étaient lentes, la parole embarrassée, la langue gênée.

Cet état dura jusqu'en mai. A cette époque cependant, l'hémiplégie était moins accentuée, les crises de dyspnée très espacées et moins accusées.

Il y avait un peu d'inégalité pupillaire et toujours cet affaissement de l'intelligence.

Le 15 mai, le malade est pris d'une nouvelle crise de dyspnée très violente ; la face est pâle, la parole est difficile. Pas d'angor pectoris, pas de douleur irradiée.

On fait au malade des piqûres d'éther, on lui fait respirer de l'oxygène ; mais il n'est soulagé que par des injections de morphine.

Les jours suivants, l'état reste sensiblement le même.

Le 2 juin, sans aucun prodrome, crise de dyspnée encore plus terrible que la précédente. Le malade blême, couvert de sueurs, fait des efforts inouïs pour appeler l'air qui lui manque ; la poitrine est très dilatée ; les creux sus et sous-sternaux sont très accusés.

A l'auscultation de la poitrine, pas un râle, pas d'expectoration.

On fait des piqûres d'éther et de morphine : on applique des ventouses sèches sur le thorax. La crise dure environ deux heures. Le malade en sort brisé, anéanti.

Depuis ce jour, jusqu'au 14 juin, état des crises à peu près permanent.

Dans les rares périodes d'accalmie, le malade se plaint de la gêne qu'il éprouve à respirer, mais à aucun moment il n'accuse de palpitations, de douleurs précordiales.

Pendant tout ce temps, les urines sont examinées chaque jour.

Jamais d'albumine ni de sucre. Pas de mouvement fébrile.

Le 14. Une dyspnée plus violente que d'habitude éclate, elle dure quatre jours, et le malade succombe le 17.

Autopsie. — 18 juin. Le *cœur* est très volumineux. La musculature en est un peu pâle.

Le *ventricule gauche* est dilaté, sa paroi hypertrophiée.

L'*aorte* est suffisante ainsi que la mitrale. Légère plaque athéromateuse au niveau de l'origine de l'aorte.

Le ventricule droit est hypertrophié et en même temps dilaté.

La surface du péricarde montre des taches blanches, étendues notamment sur le ventricule droit. Les deux cœurs sont remplis de caillots ; les uns colorés, les autres pâles, accrochés aux tendons.

Rien au niveau des valvules. Mais il existe dans le ventricule gauche, sous la grande valve de la mitrale, une plaque de 5 centimètres de long, sur 3 centimètres de large, au niveau de laquelle l'endocarde est épaissi, blanc, cicatriciel, induré.

Les mêmes lésions (épaississement de l'endocarde) existent au niveau du septum auriculo-ventriculaire. Cet épaississement de l'endocarde qui recouvre les piliers charnus leur donne une apparence blanchâtre et opaque.

En ouvrant l'aorte, on constate que l'*artère coronaire droite* s'ouvrait dans le vaisseau par deux orifices. L'un d'eux est ouvert et conduit dans l'artère coronaire qui est grosse, indurée, athéromateuse. En ouvrant l'artère coronaire droite dans son trajet horizontal, on constate qu'elle est complètement oblitérée et que l'endartère est dur, épais, saillant, jaunâtre, presque complètement calcifié.

On trouve cette même induration dans une partie du trajet vertical.

Les *poumons* sont adhérents à la plèvre pariétale, dans une grande étendue, surtout à gauche. Ils sont œdémateux, congestionnés, mais sans trace de tuberculose.

Le *foie* est normal.

Les *reins*, un peu plus volumineux qu'à l'état ordinaire, sont congestionnés, surtout le gauche.

Le *cerveau* présente un foyer de ramollissement très étendu, au niveau de la partie interne de la corne occipitale gauche.

Un petit foyer de ramollissement se voit à la partie externe du corps strié gauche. Du côté droit, on trouve également un point ramolli de l'étendue d'une lentille, dans la partie frontale du centre oval.

Au niveau de la protubérance, on voit, à gauche, dans l'étage moyen, une plaque grisâtre, à contours indécis, de l'étendue d'une petite lentille.

Le tronc basilaire, les artères sylviennes, les deux vertébrales, au niveau de leur réunion, sont dures, athéromateuses.

Réflexions. — Cette observation est intéressante en ce sens que notre malade, qui présentait une oblitération de l'artère coronaire droite, n'a eu à aucun moment les syndromes de l'angine de poitrine ; mais seulement des crises de dyspnée qui ont fini par l'emporter.

Après avoir été présenté à la Société anatomique, ce cœur nous a été remis et nous avons pu en compléter l'examen. En outre des

lésions endocardiques signalées, nous avons trouvé d'importantes altérations du myocarde. Ces dernières siégeaient à la partie postérieure du cœur, au ventricule gauche, dans la portion qui avoisine le sillon interventriculaire, et surtout à la face postérieure du ventricule droit. Une section passant par ces régions montrait que presque tout le myocarde était transformé en un tissu fibreux dense, d'aspect brillant nacré. A la périphérie du foyer, ce placard fibreux se dissociait en îlots plus ou moins allongés qui s'insinuaient et se perdaient dans les portions saines du myocarde.

L'examen microscopique nous montra qu'il s'agissait bien là de faisceaux fibreux. Ils étaient constitués par des faisceaux denses de fibres connectives, faisceaux ondulés magnifiquement colorés en rouge par le picro-carmin. Dans l'intervalle de ces faisceaux, on rencontrait très peu de cellules conjonctives. Mais en différents points on voyait de petits îlots de pigment brun, emprisonnés entre les différents faisceaux. Les vaisseaux étaient peu nombreux ; dans les portions les plus lâches on rencontrait quelques capillaires dilatés à l'extrême et même quelques hémorragies.

OBSERVATION XXX

C'est un cœur qui nous a été fourni par M. Noika, externe des hôpitaux.

Il s'agissait d'un prisonnier de la *Santé*, sans antécédents pathologiques connus, qui mourut subitement et chez lequel on trouva un épanchement sanguin dans le péricarde, occasionné par une rupture du ventricule gauche. La rupture siégeait au milieu d'un large placard fibreux qui occupait la moitié inférieure de la paroi antérieure du ventricule gauche, et la portion avoisinante de la cloison.

Le rameau interventriculaire antérieur de la coronaire gauche était complètement oblitéré.

OBSERVATION XXXI

Anévrisme de la pointe.

C'est un cœur qui nous a été donné par M. Noika externe du service de la clinique médicale de l'Hôtel-Dieu.

Il s'agissait d'une femme d'âge moyen, entrée à l'hôpital pour une pleurésie tuberculeuse, ayant débuté quelques semaines auparavant. Les premiers symptômes de sa tuberculose, toux et expectoration, pouvaient remonter à un an environ.

En dehors de ces phénomènes elle n'avait jamais fait de maladies graves, jamais souffert de palpitations, ni présenté d'œdème des jambes. Cette malade fut examinée avec soin et faite en leçon clinique. On ne releva alors aucun accident cardiaque.

La malade mourut des progrès de sa cachexie tuberculeuse et du fait de son épanchement pleurétique.

L'autopsie montra, outre les lésions tuberculeuses du poumon et l'épanchement pleural diagnostiqué, un cœur extrêmement altéré. La pointe, la paroi antérieure du ventricule gauche, dans ses deux tiers inférieures, et la cloison interventriculaire, étaient transformées en un tissu fibreux, brillant, nacré, de quelques millimètres d'épaisseur. L'endocarde dans toute cette région était blanc, opaque, notablement épaissi.

L'artère coronaire antérieure était oblitérée à 3 centimètres de son origine à la partie supérieure du rameau interventriculaire.

OBSERVATION XXXII

(Société anatomique, 1895.)

Deux cas d'anévrisme du cœur avec oblitération évidente de l'artère coronaire.

Par V. Griffon, interne des hôpitaux.

Les lésions que présentent ces deux cœurs, si elles n'ont pas le mérite de la rareté, ont du moins celui d'être très nettes au point de vue de leur aspect et de leur étiologie.

Voici d'abord un anévrisme classique de la pointe du cœur. Il siège à la partie inférieure du ventricule gauche. A son niveau la paroi cardiaque si épaisse à l'état normal, est réduite à une mince couche de tissu musculaire.

Non seulement le myocarde est aminci, mais, dans toute la portion altérée, la paroi est dilatée. On est en présence d'un véritable anévrisme. Extérieurement il y a symphyse péricardique solide dans toute la région de la pointe du cœur.

Nous avons cherché la raison de cette lésion ; elle était facile à trouver. La palpation en effet, du sillon interventriculaire antérieur révèle sous le péricarde viscéral un cordon extrêmement dur : c'est l'artère coronaire antérieure dont les parois sont épaissies et rigides. Par la méthode des coupes en séries perpendiculalres à la direction de l'artère, et répétées à un demi-centimètre d'intervalle, on peut suivre les lésions de coronarite athéromateuse. En certains points, les parois artérielles sont simplement épaissies, fibreuses ; en d'autres elles sont dures, calcaires, le calibre est très rétréci ; en d'autres enfin il y a oblitération complète. Cette obstruction siège très haut, non loin de la naissance de la coronaire sur l'aorte.

Voici maintenant un autre cœur où l'on retrouve les mêmes lésions de coronarite oblitérante, avec même siège de l'obstruction à la partie toute supérieure du sillon interventriculaire antérieur, même altération de la paroi cardiaque au niveau de la pointe du ventricule gauche. Dans ce second cas, le myocarde est tellement aminci qu'il mesure à peine 1 à 2 millimètres d'épaisseur. Il est doublé à sa face intérieure par une véritable cupule fibreuse, criant à la coupe, remplie par un volumineux caillot stratifié, blanchâtre, très résistant. Il n'y a pas de symphyse partielle du péricarde.

Le cœur est dilaté et hypertrophié ; à la surface interne de l'aorte se voit un léger dépoli athéromateux, qui existait également, mais moins accusé, sur la première pièce.

Le malade à qui appartenait ce cœur était un homme de quatre-vingt-un ans, sur lequel nous n'avons, pas plus que sur la femme au cœur précédent, aucun document clinique.

Comme autre détail d'autopsie, nous relevons une hypertrophie du lobe médian de la prostate, une rate très grosse pesant 415 grammes, tapissée à sa face externe par une large plaque de périsplénite.

OBSERVATION XXXIII

(Société anatomique, 1895.)

Anévrisme de la pointe du cœur. — Oblitération de la coronaire antérieure. — Mort subite.

Par H. Claude, interne des hôpitaux.

La nommée R..., âgée de soixante-sept ans, entrée le 2 décembre 1894 à l'hôpital Saint-Antoine, dans le service de M. le Dr Gaucher, à la suite

d'un ictus apoplectique, présentait une hémiplégie droite avec contracture. Bien qu'on n'ait guère pu avoir de renseignements à son sujet, on apprit qu'elle était paralysée depuis quelques années et qu'elle avait déjà eu une attaque pour laquelle elle avait été soignée à l'hôpital Tenon. Dans le service son état resta toujours le même. Son hémiplégie droite était complète, la contracture était peu prononcée. L'aphasie était incomplète, il y avait plutôt une sorte de bredouillement. Pas de surdité verbale. On ne trouva jamais aucune lésion cardiaque. Il y avait un peu d'athérome. Pas d'albumine. On diagnostiqua une hémorragie cerébrale.

Dans la nuit du 5 mai, cette malade, qui n'avait présenté les jours précédents aucun symptôme nouveau, meurt subitement pendant son sommeil.

Autopsie. — Les *poumons* sont congestionnés. Pas d'épanchement pleural ni péricardique. Le foie est normal. Les reins sont petits, congestionnés, rouge violacé, la capsule ne se laisse pas détacher, de nombreux kystes peu volumineux se voient çà et là. Le cerveau présente un foyer hémorragique ancien, occupant la région antérieure de la capsule interne et une partie du corps strié.

Le *cœur* est gros, pèse 350 grammes. Au niveau de la pointe on remarque une saillie arrondie, légèrement violacée, constituée uniquement par la paroi du ventricule gauche qui offre à ce niveau une sorte de dilatation ampullaire. Sur une coupe on constate que cette partie est formée par un coagulum sanguin, occupant la pointe du ventricule, et recouverte par la paroi ventriculaire modifiée. En effet celle-ci, qui est très développée sur la partie moyenne du ventricule et atteint près de deux centimètres d'épaisseur, diminue peu à peu en se rapprochant de la pointe, et au niveau de la partie dilatée en ampoule est réduite à quelques millimètres.

Elle est constituée par un tissu fibro-conjonctif où l'on ne distingue plus de fibres musculaires et se confond intimement par sa partie interne avec le caillot. Celui-ci, très adhérent à la paroi, a une disposition feuilletée plus accentuée dans les couches profondes. Le volume du caillot et de la poche que lui forme la paroi ventriculaire modifiée est environ celui d'une petite pomme. L'aorte et les valvules sigmoïdes sont athéromateuses et incrustées de particules calcaires.

La grande valve de la mitrale présente les mêmes lésions. L'artère coronaire antérieure dès son origine offre une plaque athéromateuse molle diminuant une partie de la lumière. Vers le dernier tiers de son trajet, elle est oblitérée par un caillot. La coronaire postérieure, également athéromateuse et calcifiée, n'est pas oblitérée.

Examen histologique. — La paroi ventriculaire, sur des coupes, présente une prolifération anormale des fibres conjonctives interfasciculaires et de nombreux éléments embryonnaires. Les fibres musculaires se colorent mal et ont un aspect vitreux. Les noyaux se distinguent assez nettement et paraissent augmenter de nombre. Des coupes comprenant la coronaire antérieure montrent dans la tunique externe et le tissu fibro-conjonctif qui l'entourent des capillaires congestionnés et des artérioles atteintes d'endartérite très prononcée. L'un de ses vaisseaux est même complète-

ment oblitéré. Quant à la coronaire elle-même, nous avons dit qu'elle renfermait un caillot dans sa partie terminale. Celui-ci remplit toute la lumière du vaisseau et adhère particulièrement sur un point où la tunique interne est plus épaisse et plus saillante. Là on voit des éléments embryonnaires et des fibrilles venues de la tunique interne, pénétrer au milieu des couches de fibrine et se mêler aux globules enserrés dans le réticulum fibrineux. L'endothélium a disparu ; la lumière du vaisseau est circonscrite par une bordure irrégulière et bourgeonnante de cellules rondes contenues dans le substratum fibro-conjonctif qui constitue la tunique interne, et se confond à la limite avec la fibrine du caillot. Le reste de la tunique, d'ailleurs inégalement épaissie, est formé de cellules et de fibrilles conjonctives ; des éléments élastiques de la lame interne, il ne reste plus que des traces et les fibrilles conjonctives tendant à envahir la tunique moyenne. Cette dernière est normale.

OBSERVATION XXXIV

(Prise dans la Thèse d'Odriozola.)

A l'autopsie d'un vieillard de soixante-douze ans, trouvé mort dans le jardin de l'hospice, le cœur examiné avec soin montra les lésions suivantes : peu volumineux, pesant 300 grammes, cet organe apparaît surchargé de graisse au niveau du ventricule droit ; cette surcharge adipeuse est considérable au niveau du sillon interauriculo-ventriculaire droit. A la hauteur de l'origine apparente de l'aorte, la couche adipeuse mesure plus d'un centimètre et demi ; ce repli adipeux cache le tronc de la coronaire droite considérablement athéromateuse. La graisse est moins abondante au niveau du sillon auriculo-ventriculaire gauche : elle redevient plus épaisse tout le long du bord droit du cœur, elle fait presque complètement défaut sur le bord gauche. Sur une coupe sectionnant le cœur droit parallèlement à son bord externe, on constate à l'œil nu que la graisse s'infiltre largement dans l'épaisseur du myocarde. Il en est de même d'ailleurs pour toute la surface du ventricule droit.

Les orifices du cœur sont normaux. Seules les valvules sigmoïdes aortiques sont un peu épaisses au niveau de leur bord adhérant et de leur nodule.

Le myocarde du ventricule gauche est considérablement altéré, scléreux. Les plaques scléreuses sont extrêmement rapprochées, confluentes dans la moitié inférieure du ventricule gauche et plus particulièrement au niveau de la paroi antérieure et de la cloison interventriculaire. On remarque en outre que les deux piliers de la mitrale sont sillonnés de travées fibreuses blanchâtres disséminées dans toute leur hauteur.

Ce cœur ayant servi aux démonstrations pratiques faites dans le labo-

ratoire d'anatomie pathologique de la Faculté, sous la direction de M. le professeur Cornil, M. Letulle put, grâce à l'amabilité de M. Gombault, en faire l'étude complète. Il disséqua les deux artères coronaires et démontra que ses vaisseaux étaient atteints de lésions athéromateuses très avancées, d'autant plus remarquables qu'elles paraissaient saines à leur origine et dans une étendue de 2 centimètres environ. A partir de cet endroit la coronaire droite, considérablement dilatée sur une étendue de 2 centimètres, est atteinte de lésions athéromateuses très profondes, de telle sorte que sa lumière est rétrécie sur plusieurs points. Les différentes branches qui en partent sont scléreuses, mais non encore calcifiées. La coronaire gauche, beaucoup plus malade, paraît totalement oblitérée sur une étendue d'un centimètre et demi environ, en un point qui correspond exactement à l'origine apparente de l'artère pulmonaire. Les lésions athéromateuses et calcaires suivent la branche horizontale qui contourne la base du ventricule gauche, si bien qu'on peut se demander comment le myocarde gauche vivait encore avec de pareilles oblitérations presque complètes de ses troncs nourriciers.

L'endocarde du ventricule gauche est considérablement épaissi, lactescent dans toute la hauteur de la paroi interventriculaire et sur toute la pointe du ventricule. L'examen histologique démontrera que cet épaississement blanchâtre de l'endocarde est du presque complètement à une hypergenèse considérable du tissu élastique.

A la pointe même on trouve immédiatement au-dessous de l'endocarde, au milieu d'un tissu musculaire fibreux en même temps qu'atteint d'adipose interstitielle, une lésion remarquable constituée par une petite tumeur sous-endocardique de la grosseur d'une noisette, rougeâtre, et qui ressemble à un anévrisme au début.

Le péricarde très épaissi dans toute la hauteur des ventricules présente au niveau de la pointe de la face antérieure du ventricule droit des adhérences celluleuses anciennes.

L'examen histologique montre que : 1° il existe une adipose interstitielle très étendue sur toute la surface du ventricule droit. Les travées graisseuses furent en quelques points jusqu'au-dessous de l'endocarde ventriculaire.

2° Les cellules musculaires atteintes dans presque toute l'étendue du cœur de dégénérescence granulo-pigmentaire *ne sont pas graisseuses.*

3° La sclérose interstitielle, très étendue, sectionne les faisceaux musculaires dans tous le sens et dissocie les différentes parties constitutives du myocarde.

4° De l'endocarde très épais et gorgé de fibrilles élastiques se détachent des travées fibroïdes qui dissocient les couches musculaires sous-endocardiques.

5° Toutes ces zones scléreuses périartérielles, aussi bien que périfasciculaires, sont remarquables par leur pauvreté cellulaire, leurs nombreux vaisseaux artériels et veineux dilatés, et par la coexistence sur un grand nombre de points, d'îlots de sclérose lâche, *sclérose molle.*

6° Les artérioles de la région pour la plupart rétrécies, athéromateuses.

Il existe une hypergenèse élastique considérable, prédominante et souvent même circonscrite au niveau des plaques de sclérose dure, sclérose calleuse.

OBSERVATION XXXV

(Thèse de Nicolle.)

Grande sclérose. — Type embolique.

Angot Abel, quarante-six ans, employé, entre et meurt en décembre 1887 à l'Hôtel-Dieu, service de M. le docteur Bucquoy. Il s'agit d'un individu aphasique et hémiplégique droit depuis un certain temps et habituellement sujet à une dyspnée intense. Ses jambes avaient déjà enflé avant le mois de décembre. A ce moment, l'oppression s'est exagérée, l'œdème a atteint les membres inférieurs dans leur entier, les urines sont devenues rares, enfin le syndrome asystolique s'est établi avec ses caractères ordinaires. Le pouls cependant, bien que petit, s'est maintenu régulier. Au cœur bruit de galop et hypertrophie cliniquement appréciable. Les artères étaient dures et l'habitus robuste.

La mort est survenue par aggravation de la dyspnée et dans le coma.

Autopsie. — L'*encéphale* montre les altérations corticales classiques de l'aphasie avec hémiplégie droite.

Les *poumons* sont le siège de foyers apoplectiques.

Le *foie*, muscade, ne présente au microscope que de la congestion avec un très léger degré d'épaississement des veines sus-hépatiques.

Le *rein droit* est très contracté (longueur 7 centimètres, largeurs centimètres). L'artère émulgente montre une endartérite intense. Un embolus remplit la lumière rétrécie du vaisseau. Au microscope, on ne rencontre qu'un semis de glomérules fibroïdes séparés par des éléments arrondis et des tubes excessivement atrophiés. La plupart des artères sont malades, çà et là quelques vestiges du parenchyme.

Le *rein gauche* est beaucoup moins diminué de volume (longueur 12 centimètres ; largeur 6 centimètres). Sa surface est froncée (cicatrices emboliques) et formée d'une série de reliefs que limitent des dépressions sinueuses.

Il ne s'agit donc pas ici d'une apparence granuleuse, mais d'un aspect qui rappelle celui des circonvolutions cérébrales débarrassées de leur pie-mère et lavées. Histologiquement, on note la présence de foyers scléreux en nombre modéré. L'étendue en est peu considérable. Enfin les artères ne semblent pas bien malades. L'état du parenchyme est difficile à déterminer, la pièce ayant séjourné longtemps dans une quantité

d'alcool insuffisante pour son volume ; tout ce qu'on peut dire, c'est que la plupart des noyaux se colorent bien.

Examen spécial du cœur. — *Macroscopiquement.* — Hypertrophie très marquée est aussi considérable pour le ventricule droit que pour le gauche. Dilatation assez modérée. Pas de lésions d'orifice. Coronaires athéromateuses.

Nombreux foyers scléreux dans le ventricule gauche, surtout à sa partie inférieure. On rencontre en outre deux ou trois taches d'apparence hémorragiques, du volume d'une pièce de 20 centimes ; l'une d'elles occupe à la fois la paroi et un relief sous-endocardique. Près de la pointe quelques caillots adhérents à l'endocarde.

La cloison est moins malade. Quant aux oreillettes et au ventricule droit, ils semblent complètement sains.

Parmi les foyers scléreux mentionnés plus haut et dont plusieurs occupent toute l'épaisseur de la paroi, les uns sont durs et nacrés, les autres plus mous et mats.

Examen microscopique. — *Résumé.* — De nombreuses coupes horizontales et verticales ont été pratiquées dans toute la région malade et sur le myocarde qui l'entoure. Voici les lésions constatées.

1° Foyers de sclérose, molle ou dure ; ils sont petits ou grands selon les points examinés et contiennent un plus ou moins grand nombre de fibres élastiques. Dans les foyers de sclérose molle, on trouve des capillaires assez nombreux ; dans les foyers de sclérose dure, les vaisseaux sont moins abondants. Çà et là quelques îlots adipeux.

2° Foyers de fibres en dégénérescence granulo-fragmentaire. Il est spécifié qu'ils ne contiennent pas de graisse.

3° Foyers d'état réticulaire.

Les vaisseaux présentent une endartérite très intense.

L'endocarde est très altéré, en un point ; il est épaissi , végétant et recouvert d'un caillot adhérent.

Le ventricule droit et les oreillettes ne présentent que de minimes altérations sans importance.

OBSERVATION XXXVI

(Thèse de Nicolle.)

Grande sclérose. — Type asystolique.

Le nommé Mill...d, Jean âgé de soixante-deux ans, entre le 21 août 1888 à l'hôpital Tenon, salle Lelong, n° 15, dans le service de M. le docteur Landouzy.

Antécédents héréditaires. — Père mort de diarrhée à soixante-quatre ans ; mère morte d'accidents paralytiques en huit jours, à soixante-cinq ans. Un frère et une sœur bien portants ; une autre sœur sujette à des phénomènes dyspnéïques.

Antécédents personnels. — A eu cinq enfants ; deux morts, l'un de méningite à dix-sept ans ; l'autre subitement, à vingt-huit ans ; les trois autres survivants jouissent d'une bonne santé.

De vingt à trente-cinq ans, il a souffert de douleurs rhumatismales qui l'obligeaient tous les ans à prendre le lit pendant un laps de temps variant entre une semaine et un mois.

Vers l'âge de vingt-cinq ans il a éprouvé, un certain nombre de fois, des sensations de contriction à la base du thorax. Celles-ci survenaient la nuit, s'accompagnaient de dyspnée *a dolore*, s'exagéraient au moindre mouvement et disparaissaient au bout d'une dizaine de minutes pour recommencer quand le malade venait à se rendormir. Cet état a été accompagné de cauchemars. Sujet aux maux de tête jusqu'à quarante ans. Ethylisme modéré.

Histoire de la maladie. — Depuis trois ou quatre ans « bronchite » tous les hivers. Il y a six ans qu'il est oppressé quand il fait des efforts tant soit peu marqués. Au mois de mars dernier (le 18), il entre à l'Hôtel-Dieu Annexe pour une nouvelle « bronchite » non accompagnée d'œdème des membres inférieurs (comme les précédentes du reste). Il toussait beaucoup et ne crachait presque pas. On le traita par les pointes de feu et il sortit amélioré.

Après un repos de quinze jours chez lui il put travailler pendant trois semaines. Mais la dyspnée le reprit, il se mit à tousser de nouveau ; en même temps les jambes enflèrent et la marche devint très difficile.

Enfin l'oppression étant devenue telle qu'il était obligé de passer tout son temps jour et nuit, sur une chaise, il se décida à entrer à Tenon, où il fit un court séjour (deux semaines) au mois de juin.

En juillet il passe également, une quinzaine à l'hôpital, mais cette fois à Broussais. Il rentre alors à nouveau chez lui, où il est resté jusqu'à présent.

Pendant tout ce temps, le malade n'a jamais présenté ni épistaxis, ni vomissements, ni diarrhée, ni troubles de la vue. En juin il a craché un fois un peu de sang et a eu un étourdissement. Il n'a cessé de s'alimenter qu'à sa sortie de l'hôpital Broussais.

Examen à l'entrée. — Anasarque respectant la face, œdème très marqué aux membres inférieurs, moyennement aux bourses, moins encore aux régions déclives du tronc et des membres supérieurs. Pâleur. Malgré la gravité de son état, le malade offre encore une musculature bien développée. Cercle sénile peu accentué. Subictère conjonctival. Langue rouge est sèche. Jugulaires dilatées, mais sans battements, sans pouls veineux. Légère voussure précordiale. La pointe du cœur bat dans le cinquième espace, à un travers de doigt en dehors du mamelon. Le premier bruit à la pointe est un peu roulé, le second à la base offre de temps en temps un dédoublement fugace en rapport avec les troubles du rythme respiratoires.

La matité hépatique commence en haut, à deux travers de doigt au-dessous du mamelon, et occupe 13 centimètres sur la ligne mamelonnaire. Pas de traces d'ascite. La rate donne deux travers de doigt de matité au-dessus du rebord costal gauche.

Poumons. — Rien de spécial en avant, en arrière ; à gauche, submatité dans les deux tiers inférieurs avec râles sous-crépitants moyens, au premier temps très sonores. Le murmure vésiculaire diminue progressivement d'intensité du sommet à la base ; — à droite, râle sous-crépitants, submatité (mais plus marquée) et, dans le tiers inférieur, disparition complète du bruit respiratoire avec retentissement égophonoïde de la voix (égophonie incomplète). Le rythme de la respiration rappelle plutôt ce qu'on a nommé l'asthme urémique que le phénomène de Cheyne-Stokes proprement dit. Le malade fait une série de respirations suspireuses, brusques, rapprochées, pendant lesquelles il renverse la tête en arrière, en ouvrant convulsivement la bouche et en proférant souvent une sorte de plainte ; puis la respiration redevient calme et silencieuse. Pendant les respirations suspireuses, le malade ne répond pas aux questions, et le pouls tombe à 60 environ ; en dehors d'elle, la connaissance est parfaite et le pouls se maintient à 96, régulier assez ample, assez fort, d'une tension au-dessus de la normale. Ni toux, ni expectoration.

Les *urines* sont peu abondantes, sédimenteuses, contiennent de l'albumine en abondance, mais ni sucre, ni indican.

Traitement : huit ventouses scarifiées, injections d'éther.

Évolution des accidents. — Le 22 août, mêmes signes qu'hier, sans aggravation. Les urines contiennent 1gr, 75 d'albumine (tube d'Esbach). On prescrit 6 grammes d'eau-de-vie allemande et des ventouses sèches. Todd et potion calmante.

Le 23. — Urine des vingt-quatre heures ; 200 centimètres cubes. La respiration affecte actuellement le type de Cheyne-Stokes (apnée douze secondes, hyperpnée quarante secondes environ ; pendant les quarante secondes d'hyperpnée 30 mouvements respiratoires en moyenne) saignée de 100 grammes.

Le pouls est toujours régulier, mais sa fréquence oscille avec les modifications de la respiration.

Le 24. *Urines* : 800 centimètres cubes. Elles contiennent 1gr, 50 d'albumine et 12gr, 41 d'urée.

Hier soir délire très violent. Aujourd'hui rien de spécial à noter.

Le 25. — *Urines :* 300 cent. cubes. Très agité encore la nuit dernière.

Le 26. — *Urines :* 500 cent. cubes. Plus calme hier soir. Six ventouses scarifiées.

Le 27. — *Urines :* 300 cent. cubes. Six nouvelles ventouses scarifiées. Mieux.

Le 28. — *Urines :* 200 cent. cubes. Etat stationnaire.

Le 29. — *Urines :* 500 cent. cubes. Le soir, Cheynes-Stokes (apnée 25 secondes, hyperpnée 25 secondes), affaissement, demi-coma. Pouls suivant toujours les variations du rythme respiratoire.

Le 30. — *Urines :* 1 litre.

A partir du 31 août. — Affaiblissement progressif, délire. Enfin mort le 2 septembre, à 2 heures du matin.

Pendant tout son séjour à Tenon, le malade n'a présenté aucune élévation thermique (température oscillant entre 36° et 37°).

Autopsie (le 3 septembre au matin). — *Encéphale.* — OEdémateux, congestion peu intense du système veineux. Athérome modéré des artères de la base, plus marquée au niveau des sylviennes. Anémie de la substance cérébrale.

Foie. — 2.780 grammes. Légère augmentation de volume. Flasque, un peu granuleux à la surface, principalement au niveau des bords, et du lobe gauche. A la coupe : type de foie muscade.

Reins. — Gauche : 200 grammes. Droit : 160 grammes. Volume normal. La capsule se détache assez difficilement par place. Quelques kystes à la surface. A la coupe : congestion ; la substance corticale ne semble pas atrophiée.

Rate. — 270 grammes. Dure. Périsplénite très accusée.

Plèvres. — Liquide abondant.

Poumons. — Aux deux bases noyaux d'apoplexie pulmonaire entourée d'une zone broncho-pneumonique plus ou moins accusée. Dans le reste du parenchyme congestion à élément œdémateux prédominant.

Péricarde. — Contient peu de liquide.

Origine de l'aorte. — Peu athéromateuse.

Examen spécial du cœur. — *Macroscopiquement.* — Poids 880 grammes, cor bovinum, hypertrophie considérable des ventricules, surtout du gauche. Ces cavités, ainsi que les oreillettes, sont fort dilatées.

Pas d'autre altération valvulaire qu'un peu d'opacité de la valve droite de la mitrale. Coronaires modérément athéromateuses.

Tissu myocardique : un certain nombre de foyers scléreux disséminés dans l'épaisseur du ventricule gauche et de la cloison interventriculaire. Ces foyers offrent un volume variable et affectent, suivant la direction des fibres au point où ils se rencontrent, une apparence striée sous une figure insulaire. Mêmes variétés sous le rapport de leur coloration, qui se montre plus ou moins blanchâtre, mais *jamais nacrée.* Les piliers de la mitrale sont peu atteints. Pas d'altérations visibles à l'œil nu dans le cœur droit et l'oreillette gauche. Les lésions que nous avons mentionnées sont presque exclusives et la partie inférieure du ventricule et de la cloison.

Examen microscopique. — *Résumé.* — Toutes les régions du cœur ont été examinées.

A. *Moitié inférieure du ventricule gauche.*

1° *Face antérieure.* — Quelques petits îlots de sclérose sans importance.

2° *Face postérieure.* — Disparition du tissu myocardique dans tout ou partie de l'épaisseur de la paroi. Il est remplacé par des foyers de sclérose molle ou de dégénérescence granulo-fragmentaire, ou d'état réticulaire. — Vacuolisation de certaines fibres. — Quelques points hémorragiques.

L'endocarde est épaissi et donne insertion à un caillot adhérent.

B. *Moitié supérieure du ventricule gauche.*

1° *Face antérieure.* — Altérations de peu d'importance. Les artères sont saines.

2° *Face postérieure.* — On y trouve des altérations analogues à celles de la moitié inférieure, mais moins abondantes. Il y est fait mention de l'oblitération de quelques artères.

Les coupes pratiquées sur le ventricule droit n'ont montré aucune lésion importante.

Les coupes pratiquées sur la cloison ont montré une dégénérescence de cette portion du myocarde, dégénérescence localisée à la moitié inférieure, et à la partie postérieure du septum interventriculaire.

OBSERVATION XXXVII

(Thèse de Nicolle.)

Grande sclérose. — Type asystolique.

Fi...s (Théodore), cinquante-deux ans. Apparence robuste. Entré le 8 mars 1889 à l'hôpital Tenon, salle Parrot, n° 32, dans le service de M. Letulle.

Ce malade entre en pleine asystolie ; l'anasarque est considérable et s'accompagne d'une dyspnée extrême. Les quelques renseignements que l'on peut obtenir sont les suivants :

Le malade n'a jamais eu d'attaque de rhumatisme articulaire aigu. Hémorroïde depuis sa jeunesse ; il a été sujet jusqu'à l'âge de quarante-huit ans à un flux régulier. Il y a trois ans, le malade a eu une épistaxis considérable qui nécessita le tamponnement des fosses nasales, puis survint un embonpoint extrême ; enfin, il y a un an, une première attaque d'asystolie se produisit, et depuis lors, presque chaque mois, l'anasarque et la dyspnée reparurent par accès.

Il y a près d'un mois que le malade est dans l'état où nous le trouvons aujourd'hui. Les urines sont rares, albumineuses ; le pouls est rapide, précipité, régulier ; œdème pulmonaire extrême ; cyanose très accusée à la face et aux extrémités ; insomnie, inappétence, constipation.

Après une saignée de 500 grammes, suivie de l'administration répétée de purgatifs drastiques, un certain soulagement se produit pendant quelques jours ; les bruits du cœur se ralentissent et l'on peut percevoir un souffle doux, systolique à la pointe, sans bruit de galop. La digitale fut essayée à plusieurs reprises, et le malade succomba dix jours après son entrée.

Autopsie. — Le cœur considérablement hypertrophié et dilaté pèse 750 grammes. Surcharge graisseuse au niveau des régions d'élections. Le ventricule gauche mesure 11 centimètres de hauteur et 2 centimètres d'épaisseur. Les valves de la mitrale sont légèrement épaissies sur leurs bords. L'orifice mitral mesure 120 millimètres.

L'orifice aortique est suffisant ; les valvules sigmoïdes sont saines. Quelques plaques athéromateuses apparaissent disséminées le long de la crosse de l'aorte.

Le ventricule droit a une épaisseur de 8 millimètres dans les points où la paroi est le plus hypertrophiée. Les piliers de la tricuspide sont considérablement épaissis ; les valvules de l'orifice tricuspide sont saines. L'orifice mesure 180 millimètres. L'orifice pulmonaire est sain.

Les poumons très œdémateux, sans grande congestion, n'offrent, aucune trace de lésions tuberculeuses ; à la surface du poumon droit existe une couche épaisse de fausses membranes anciennes organisées ; à la base, ces fausses membranes sont devenues cartilaginiformes, sur une hauteur d'environ trois travers de doigt ; à la coupe de ces adhérences, on n'aperçoit pas de granulations tuberculeuses.

La rate, 290 grammes, est allongée, dure, entourée d'une zone peu épaisse de périsplénite. A l'union du tiers supérieur, et des deux tiers inférieurs, on aperçoit à la surface de la rate une bande transversale, mesurant environ 2 centimètres et demi de haut, s'étendant d'un bord à l'autre de l'organe. Cette plaque blanche, déprimée, est la base d'un infarctus qui pénètre, comme on le voit facilement sur une coupe, en cône dans l'intérieur de la rate. Un second infarctus plus petit, de la largeur d'une pièce d'un franc, existe à l'extrémité inférieure de la rate. Ces deux infarctus sont de date ancienne.

Le rein droit, 280 grammes, mesure 13 centimètres de haut sur 8 de large et 5 d'épaisseur ; son aspect est bosselé. La partie supérieure de sa face postérieure est couturée de cicatrices fibreuses déprimées. Sur la coupe, le rapport des deux substances est conservé, la quantité de graisse du hile paraît normale, mais l'organe est manifestement congestionné et sa consistance est d'une dureté extrême. La capsule se détache assez aisément ; on ne trouve pas trace d'infarctus.

Le *rein gauche*, 250 grammes, mesure 14 centimètres de haut 5 de large et 5 d'épaisseur. L'organe est extrêmement irrégulier, son bord convexe est creusé de nombreuses dépressions ravinées, isolant aussi des mamelons à la surface de la glande.

Les capsules surrénales, volumineuses, allongées, présentent sur certains points de leur surface des bosselures dures, jaune clair, dont la coupe donne l'impression d'un fibrome ou d'un infarctus.

Le foie, 2 kg, 330, est gorgé de sang ; sa coloration est violacée. Sa surface présente des bosselures très étendues et peu saillantes. Le bord inférieur de l'organe est tranchant, non déformé. A la coupe, aspect caractéristique du foie muscade. La glande offre une grande dureté ; elle semble, de plus, graisseuse.

L'estomac est considérablement dilaté. Nous ajouterons maintenant à

cette observation un examen histologique de quelques organes et une étude complète du myocarde qui nous sont personnels.

Examen du cœur.

Avant d'aborder cette étude, disons que le myocarde était le siège d'un grand nombre d'îlots scléreux, les uns nacrés, d'aspect tendineux, les autres plus mats et d'une coloration jaunâtre ou grisâtre. Ces lésions prédominaient au niveau de la moitié inférieure du ventricule gauche et de la cloison interventriculaire. On les retrouvait aussi dans les piliers de la mitrale (l'un de ceux-ci était surtout atteint) ; quant au ventricule droit et aux oreillettes, ils ne révélaient rien d'anormal à l'œil nu.

Signalons encore dans la région de la pointe une série de caillots anciens adhérents à l'endocarde et reposant sur une paroi nettement amincie. Quelques coagulations également au sommet du ventricule droit.

Examen microscopique. — Résumé.

Les lésions sont représentées par des foyers de sclérose molle et dure, par une hypergenèse du tissu élastique, et par une endocardite pariétale localisée aux points où le myocarde est malade. Il y a formation de caillots adhérents.

CONCLUSIONS

L'arrêt de la circulation dans une des branches des artères coronaires entraîne la formation d'un foyer de nécrose ou *infarctus* dans le territoire irrigué par cette branche.

L'oblitération vasculaire est occasionnée, le plus souvent, par un thrombus, formé au niveau d'un point où la coronaire est rétrécie par une plaque d'athérome.

Le territoire atteint correspond le plus fréquemment à la paroi antérieure du ventricule gauche, avec participation de la pointe et de la cloison interventriculaire. L'oblitération siège alors sur le rameau interventriculaire antérieur, plus ou moins haut.

Le bord gauche et la paroi postérieure du ventricule gauche peuvent également être le siège d'infarctus, mais moins fréquemment. L'oblitération siège dans ces cas sur le rameau auriculo-ventriculaire ou sur les branches qui en partent.

Le ventricule droit est plus rarement atteint.

Au point de vue anatomique, l'infarctus du myocarde peut présenter :

α). Une forme non hémorragique, nécrotique ;

β). Une forme hémorragique, apoplexie cardiaque.

La caractéristique microscopique est la formation de foyers de nécrose. Les fibres musculaires subissent diverses dégénérescences dont les transformations granulo-pigmentaire et granulo-graisseuse semblent être le terme ultime. — Les voies lymphatiques interstitielles sont inondées de leucocytes migrateurs et de granulations graisseuses.

Le foyer nécrosé tend à la réparation et parcourt, pour y arriver, différents stades représentés par :

1° L'état alvéolaire ;

2° La sclérose molle;

3° La sclérose dure et la calcification.

Les conséquences de l'infarctus du myocarde sont de plusieurs sortes :

1° Mort subite ;

2° Rupture du cœur ;

3° Plaques fibreuses du myocarde ;

4° Anévrisme pariétal.

1° La *mort subite*, à la suite d'infarctus, sans qu'il se soit produit de rupture du cœur, est exceptionnelle.

2° La *rupture dite spontanée du cœur* est au contraire la terminaison la plus fréquente des infarctus étendus.

3° Les *plaques fibreuses* localisées en certains points du myocarde, doivent être considérées comme les cicatrices d'infarctus anciens. Le siège, la nature des altérations et les cas bien constatés où l'on a trouvé une oblitération vasculaire en sont la preuve.

4° L'*anévrisme pariétal*, qui présente des rapports si intimes avec les plaques fibreuses, relève de la même pathogénie.

BIBLIOGRAPHIE

N. B. — Pour la bibliographie antérieure à l'année 1888, consulter la thèse d'Odriozola. Paris, 1888.

Achalme. — *Rupture du cœur* (Bull. Soc. anat. 1890, fig. 461).

Addison. — *Death from hemorrhage into the pericardium* (Lancet, 1894).

Andral. — *Anévrismes du cœur* (Clinique médicale t. V, fig. 488).

— *Rupture du cœur* (Arch. gén. de méd., 1824, p. 616).

Aran. — *Rupture du cœur* (Arch. gén. de méd., 1847, p. 195).

— — — 1849, p. 46 et 302).

— *De l'atrophie graisseuse du cœur* (Revue médico-chirurgicale de Paris, 1855).

— *Anévrisme du cœur* (Union médicale, 1857, p. 480).

Arnaud. — *Rupture spontanée du cœur. Oblitération de l'artère coronaire* (Marseille médical, 1887).

Barth. — *Ruptures du cœur* (Archives générales de médecine, 1871).

Baylac. — *Ruptures du cœur* (Arch. méd. Toulouse, 1895).

Beck. — *Zur Kenntniss der Entstehung der Herzruptur und des chronischen partiellen Herzaneurysma* (1886, Tubigen).

Biett et Breschet. — Répertoire d'anatomie et de physiologie, 1827, t. III, p. 99.

Blaud. — Biblioth. méd., t. LXVIII, 1820 et t. Ier, 1828.

Bossu. — *Anévrisme du cœur* (Bull. Soc. Anat., 1890).

Bouilland. — *Maladies du cœur* (p. 624).

Bouisson. — *Anévrisme du cœur* (Bull. Soc. anat., 1889).

Brault. — *Etude sur l'inflammation* (Arch. gen. de méd., 1888).

— *Artérites* (Encyclopédie Léauté, 1896).

Budor. — *Oblitération des artères coronaires* (Thèse, Paris, 1888).

Bureau. — *Anévrisme de la pointe* (Bull. Soc. Anat., 1892).

Butte et Quinquaud. — *Oblitération des artères coronaires* (Société anatomique, 1882).
Chiperovitch. — *Pathogénie et clinique des ruptures spontanées du cœur* (Gaz. méd. de Botkine, 1896).
Coats. — *Rupture of the heart* (The. path. Soc. London, 1890).
Cornil et Ranvier. — *Manuel d'histologie pathologique*, 1881.
Crocker. — *Case of rupture of left ventricle of the heart* (Lancet-London, 1890).
Cruveilhier. — *Atlas d'anatomie pathologique.*
— *Oblitération coronaire* (Société anatomique, 1850).
Cuffer. — *Anévrisme du cœur* (Semaine médicale, 1893).
Deane. — *A case of rupture of the heart* (Austral. med. Journ. Melbourne, 1893).
Debove et Letulle. — *Recherches anatomiques et cliniques sur l'hypertrophie cardiaque de la néphrite interstitielle* (Archives générales de médecine, 1880).
Demange. — *Etude sur la vieillesse*, 1886.
Dudley, W. Collings. — *Ruptures du cœur* (Lancet, 1895).
Eichorst. — *Lehrbuch der spec. Path. und Therapie*, 1885.
Elleaume. — *Ruptures du cœur* (Thèse de Paris, 1857).
Féréol et Cauchois. — *Rupture du cœur* (Gaz. des hop., 1878, p. 134-138).
Fraser. — *Two cases of death from hemorrage into the pericardium* (Lancet, 1893).
Georgiades. — *Des anévrismes du cœur* (Munich, 1895).
Gouget. — *Anévrisme de la pointe* (Bull. Soc. med., 1892-1895).
Grandmaison (de). — *Anévrisme du cœur avec rupture* (Bull. Soc. Anat., 1889).
Guillemant. — *Considérations svr quelques observations de ruptures spontanées du cœur* (Thèse, Bordeaux, 1889).
Halipré. — *Rupture du cœur* (Bull. Soc. anat., 1892).
Hebb. — *Rupture of heart* (Th. path. Soc. London, 1889).
Hein. — *Ueber einen Fall von spontanen Herzruptur* (Konigsberg, 1892).
Hoffmann. — *Anatomie pathologique du cœur dans la sclérose des coronaires* (Saint-Pétersbourg, 1886).
Huber. — *Scléroses du myocarde* (Virchow's Archiv. 1882).
Huchard. — *Traité clinique des maladies du cœur et des vaisseaux*, 1893.
Juhel-Renoy. — *Myocardite scléreuse hyvertrophique* (Thèse de Paris, 1882)
Kast *und* Rumpel. — *Myodegeneratio cordis e thrombose arteriæ coronariæ* (Path. Anat. Tafeln. Hamb. 1893).
— *Degeneration of the cardiac muscles, owing to blockage of the coronary arteries* (Illus. Path. anat. London, 1894).
Lancereaux. — *Traité d'anatomie pathologique* (1879-1881).
— *Atlas* — —
— *Cliniques.*

Landouzy et Siredey. — *Contribution à l'histoire des artérites et cardiopathies typhoïdiques* (Revue de médecine, 1885).

Laurent. — *Etude sur l'évolution anatomique et clinique des anévrismes de la pointe* (Thèse, Paris, 1894).

Le Piez. — *Ruptures du cœur* (Thèse, Paris, 1873).

Letulle. — *Hypertrophies cardiaques secondaires* (Thèse, Paris, 1879).

— *Plaques atrophiques du myocarde* (Soc. méd. des Hôp., 1887).

— *Artérite syphilitique* (Presse médicale, 1895).

Letulle et Nicolle. — *Etat du tissu élastique du cœur dans les scléroses cardiaques* (Soc. anat., 1888).

Levi. — *Anévrisme de la pointe. Rupture.* (Bull. Soc. anat., 1893).

Leyden. — *Étude pathogénique des scléroses cardiaques* (Zeitschrift für Klinische Medicin, 1880 et 1884).

Lop. — *Anévrisme de la pointe du cœur* (Marseille médical, 1890).

— *Contribution à l'étude des anévrismes du cœur* (Revue de Médecine, 1892).

Mackenzie. — *A case of aneurism of the heart* (Med. chron. Manchester, 1891-1892).

— *Aneurism of the heart* (Saint-Thomas Hosp. Report, 1890-1891).

Mallet. — *Rupture spontanée du cœur* (Société anatomique, 1889, p. 400).

Martin H. — *Recherches sur la pathogénie des scléroses cardiaques* (Revue de Médecine, 1881, 1883, 1886).

Merklen. — *Mort subite par rupture du cœur* (Soc. Med. des Hôp., 1893).

Meyer. — *Zur Kenntniss des chronischen Herzaneurysma* (Halle, 1891).

Nash. — *A case of ruptur of the heart* (J. Ment. Soc. London, 1872).

Neelsen. — *Ueber spontane Ruptur des Herzens durch Verschluss der Coronarterie* (Beitrage zur pathol. Anat. und Klinische Med. Leipzig, 1887).

Nicolle. — *Les grandes scléroses cardiaques* (Thèse, Paris, 1889).

Noble. — *Case of ruptur of the left ventricle* (British. Med. journ., 1889, p. 774).

Patterson. — *Ruptures du cœur* (British. med. Journ., 1895, p. 584).

Pelvet. — *Anévrismes du cœur* (Thèse, Paris, 1867).

Peter. — *Rupture du cœur par oblitération d'une artère coronaire* (Semaine médicale, 1889).

Pichenot. — *Rupture spontanée du cœur chez un dément* (Encéphale, Paris, 1888).

Pilliet. — *Anévrisme de la pointe* (Société anatomique, 1890).

Prudden. — *Ruptur of the heart through the right ventricle, as the result of general fatty degeneration, from atheroma of the corona arteries* (Proc. New-York Pathol. Soc., 1888).

Rigal et Juhel-Renoy. — *Myocardite scléreuse hypertrophique* (Arch. gén de méd., 1881).

Rendu. — *Anévrisme du cœur* (Soc. med. des Hôp., 1887, p. 455).
Robin. — *Ruptures du cœur* (Soc. méd. des Hôp., 1885).
Robin et Nicolle — *Rupture du cœur* (Biblioth. Charcot-Debove, 1895).
Robin et Juhel-Renoy. — *De la dégénérescence calcaire du cœur* (Arch. gén. de méd., 1885).
Roché. — *Ruptures spontanées du cœur* (Bull. Soc. méd. de l'Yonne, 1887).
Ronde. — *Zur Œtiologie der Herzchwielenbildung* (Wurzburg, 1893).
Rouse. — *Case of rupture of the heart* (Lancet. London, 1892).
Saint-Germain (de). — *Anévrisme de la pointe* (Soc. Anat., 1882).
Simonin. — *Thrombose de l'artère coronaire antérieure* (Arch. de méd. et pharm. milit., 1894, p. 388-398).
Squire. — *Rupture of the right ventricle* (Med. Rec. New-York, 1891).
Tanner. — *Un cas de perforation spontanée du cœur* (Boston Med. Journ., 1896).
White. — *Unusual form of rupture of the heart* (Tr. path. Soc. London, 1888, p. 58).
Webersberger. — *Ein Fall von Herzruptur* (Deutsch. milit. aertzlich. Zeitschr., Berlin, 1894).

EXPLICATION DES PLANCHES

PLANCHE I

Anévrisme du cœur a paroi fibreuse

La lésion siège sur la partie droite du ventricule gauche. Le cœur présente une déformation en besace. A ce niveau, la paroi n'est plus représentée que par un tissu fibroïde, de coloration blanc jaunâtre, doublé à sa partie externe par le péricarde épaissi, et à sa partie interne par des caillots et de la fibrine. La poche empiétait sur le ventricule droit. — Toutes les parties saines et normales de la paroi sont teintées en rouge. — Les piliers et les appareils valvulaires sont intacts. — L'artère interventriculaire antérieure, calcifiée et oblitérée, fait saillie sur le bord droit et supérieur de la figure.

PLANCHE II

Anévrisme du cœur a paroi calcifiée

Dans sa moitié inférieure, la paroi antérieure du ventricule gauche est réduite à une extrême minceur ; il n'y a plus trace de fibres musculaires. Elle est remplacée par une véritable coque calcaire, très résistante, de 2 à 3 millimètres d'épaisseur en moyenne. — En dedans de cette coque, se trouve un caillot noirâtre extrêmement dur, recouvert de lamelles fibrineuses. Les parties normales sont teintes en rouge. — Les piliers et les appareils valvulaires sont sains, sauf la valve antérieure de la mitrale, qui présente deux ou trois plaques jaunâtres.

PLANCHE III

Artère coronaire oblitérée

Préparation colorée par le picro-carmin.

Les différentes couches de la paroi artérielle sont à peine reconnaissables. La tunique externe est épaissie, fibreuse. On y voit circuler les vasa-vasorum dont la lumière est perméable. — Infiltration de cette tunique par du pigment, provenant d'hémorragies antérieures.

La tunique moyenne, assez bien limitée du côté de l'adventice, l'est peu du côté de l'endartère. On ne voit plus la membrane *limitante élastique interne.*

L'endartère se confond avec le tissu qui remplit la lumière du vaisseau : c'est du tissu conjonctif calcifié et infiltré de pigment.

PLANCHE IV

Paroi cardiaque, présentant deux foyers de nécrose.

Coloration à la thionine phéniquée.

A la partie supérieure on voit le feuillet épicardique, sous forme d'une petite ligne bleue. Au-dessous se trouve la couche graisseuse sous-épicardique avec de petites hémorragies punctiformes.

Au centre de la figure, on voit deux foyers de nécrose, l'un à droite, vu en entier ; l'autre à gauche, coupé en son milieu. Ces foyers correspondent aux foyers jaunes que nous avons décrits. Ils sont formés de fibres musculaires nécrosées, formant *bloc homogène.* Ils ne prennent pas la matière colorante. — Leur limite est marquée par une zone hémorragique et plus en dehors par une bande colorée en violet. Cette bande est constituée par l'*état alvéolaire* du myocarde et par de la *sclérose molle.*

Le myocarde qui environne ces foyers est en partie nécrosé ; il se colore difficilement et présente de nombreuses hémorragies punctiformes.

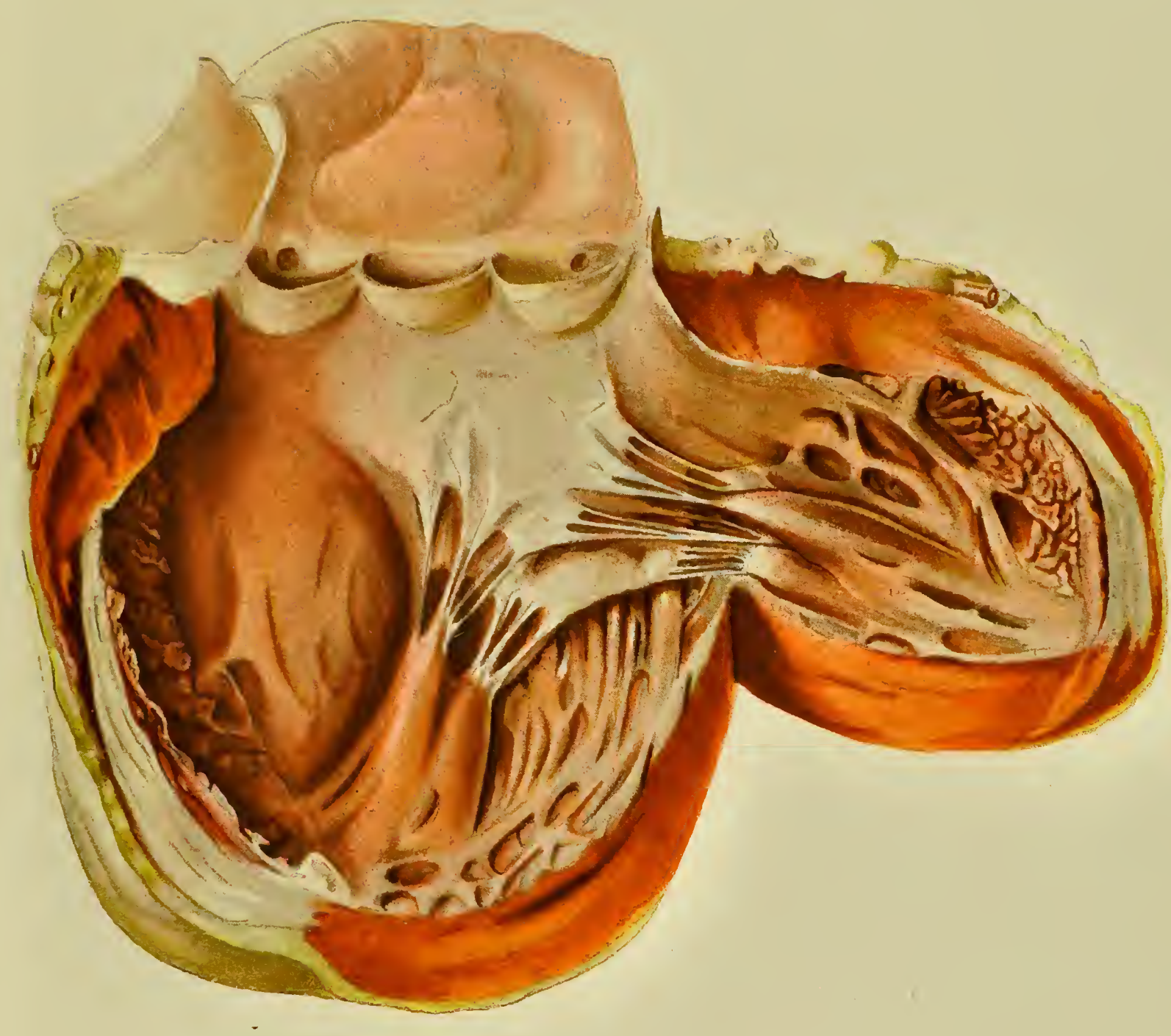

Georges Carré et C. Naud
Éditeurs

Draeger, Imprimeur.

GEORGES CARRÉ et C. NAUD
Éditeurs

Draeger, imprimeur.

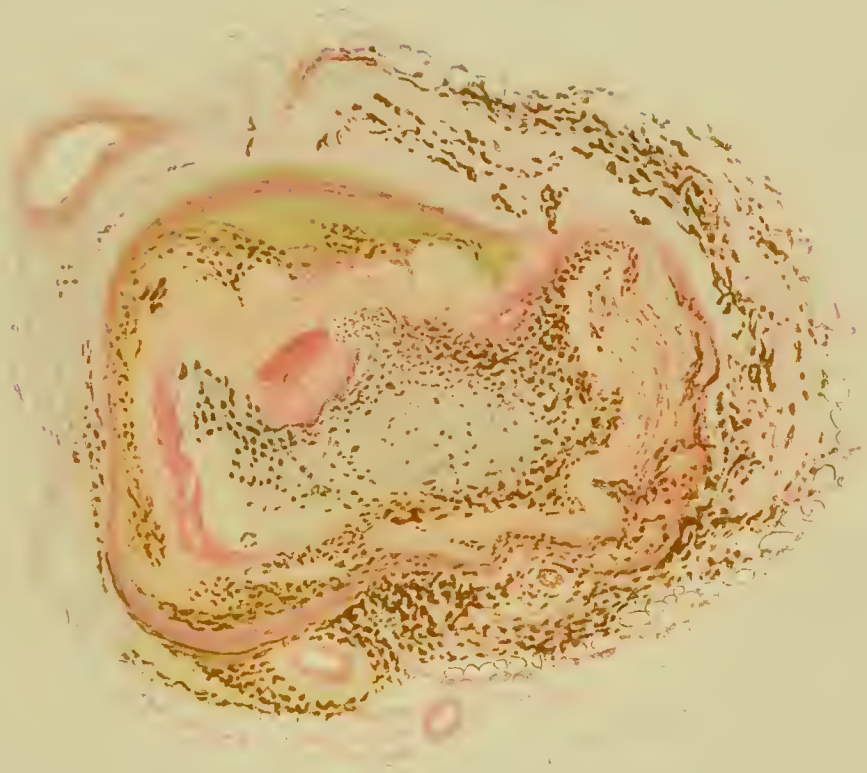

GEORGES CARRÉ et C. NAUD
Éditeurs

Draeger, imprimeur.



GEORGES CARRÉ et C. NAUD
Éditeurs

Draeger, imprimeur

TABLE

AVANT-PROPOS

HISTORIQUE 1

Ruptures du cœur 6
Anévrismes du cœur 9
Plaques fibreuses 12

CHAPITRE PREMIER

CIRCULATION ARTÉRIELLE DU MYOCARDE 17

A. Anastomoses des artères coronaires 21
B. Coronaires supplémentaires 22
Rôle des :
A. Anastomoses 23
B. Coronaires supplémentaires 24

CHAPITRE II

L'INFARCTUS DU MYOCARDE 25

Définition 26
Etiologie 29
A. Rapports entre la sclérose coronaire et la sclérose des autres artères de l'organisme 31
B. Fréquence et intensité de l'artérite coronaire 33
C. Localisations de l'artère coronaire 34
D. Causes de l'artérite des coronaires 35

Anatomie pathologique 37
Oblitération artérielle 37
Infarctus 41
Forme nécrotique 42
Forme hémorragique 44

Etude microscopique. 45
Foyers où la structure du myocarde est encore reconnaissable. . . . 46
Foyers où la structure du myocarde n'est plus reconnaissable. 54

Pathogénie. 57
Evolution anatomique des lésions. 60

Étude clinique. 63
Symptomatologie. 65

CHAPITRE III

RUPTURES DU CŒUR 69

Pathogénie. 69

Symptomatologie. 75

CHAPITRE IV

PLAQUES FIBREUSES DU MYOCARDE 79

Anatomie pathologique. 80

Théories pathogéniques. 83

CHAPITRE V

ANÉVRISMES DU CŒUR 91

Anatomie pathologique. 92

Théories pathogéniques. 97

Symptomatologie.. 105

Observations. 109
Infarctus récents avec rupture du cœur. 111
Infarctus récents sans rupture du cœur. 151
Infarctus anciens avec plaques fibreuses ou anévrismes. 173

Conclusions 205

Bibliographie. 207

ÉVREUX, IMPRIMERIE DE CHARLES HÉRISSEY